

## Dermatoscopia de lesão crostosa: desafio diagnóstico e opção de técnica para análise<sup>☆,☆☆</sup>



Prezado Editor,

Paciente do sexo masculino, 52 anos de idade, fototipo IV, com fotodano importante, queixava-se de lesão dolorosa no tórax, com aumento progressivo nos últimos seis meses. Ao exame físico, apresentava placa eritematosa medindo 4 × 8 cm, com crostas amareladas e bordas violáceas na região torácica anterossuperior esquerda (fig. 1). O exame dermatoscópico foi inconclusivo em razão da presença de crostas amareladas inespecíficas sobre a lesão (fig. 2).

Após uso de compressas úmidas em solução salina, foi realizada a retirada cuidadosa das crostas. Para evitar contato com a superfície da lesão, foi realizada dermatoscopia de luz polarizada que demonstrou a presença de vasos glomerulares, sugestivos de doença de Bowen (DB) (fig. 3).<sup>1</sup> Frente a esse quadro, optou-se pela realização de biópsia excisional. O exame histopatológico confirmou DB.

A dermatoscopia é importante no diagnóstico de lesões pigmentadas e não pigmentadas.<sup>1</sup> Nas lesões não pigmentadas, o padrão vascular pode levar ao diagnóstico – o que não foi possível no caso relatado em razão da presença das crostas.

À dermatoscopia, a presença de crostas amareladas já foi descrita em 78,8% de 146 lesões de DB avaliadas, mas não é específica e apenas a presença de crostas não é critério suficiente para a realização do diagnóstico.<sup>2,3</sup> Em lesões crostosas, a remoção das crostas pode favorecer a observação de outras estruturas dermatoscópicas que auxiliem no diagnóstico, embora deva ser realizada com cautela para evitar dano ao epitélio.

### Suporte financeiro

Nenhum.

### Contribuição dos autores

Agnes Carvalho Andrade: Aprovação da versão final do manuscrito; concepção e planejamento do estudo; elaboração e redação do manuscrito; obtenção, análise e interpretação dos dados; participação efetiva na orientação da pesquisa; revisão crítica da literatura; revisão crítica do manuscrito.

Marina Zoéga Hayashida: Aprovação da versão final do manuscrito; concepção e planejamento do estudo;

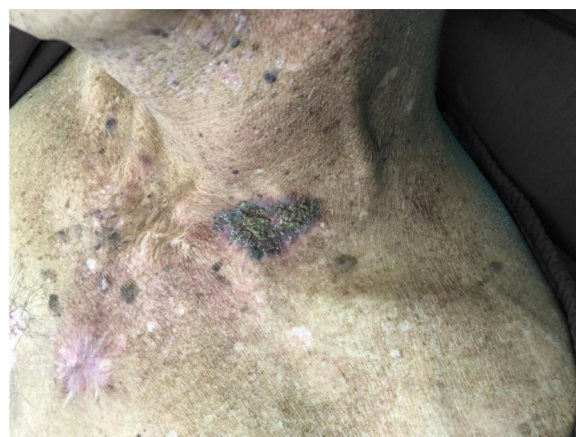

Figura 1 Placa descamativa em tórax anterossuperior.

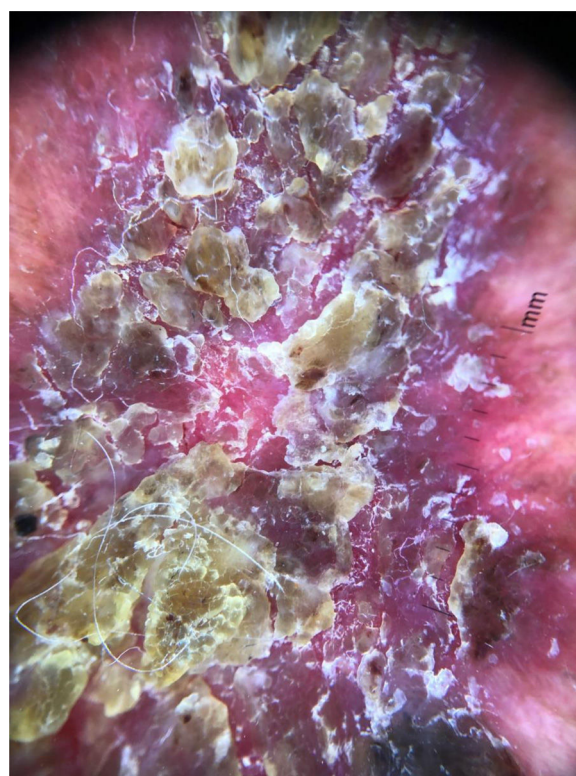


Figura 2 Dermatoscopia antes da remoção de crostas.

elaboração e redação do manuscrito; participação efetiva na orientação da pesquisa.

Milvia Maria Simões e Silva Enokihara: Aprovação da versão final do manuscrito; elaboração e redação do manuscrito; participação efetiva na orientação da pesquisa; revisão crítica da literatura; revisão crítica do manuscrito.

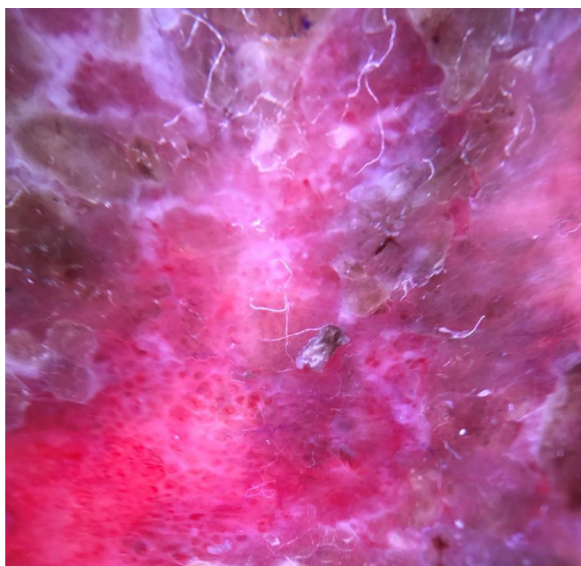Sérgio Henrique Hirata: Aprovação da versão final do manuscrito; concepção e planejamento do estudo; elaboração e redação do manuscrito; obtenção, análise e interpretação dos dados; participação efetiva na orientação da pesquisa; participação intelectual em conduta propedêutica e/ou terapêutica de casos estudados; revisão crítica da literatura.

DOI referente ao artigo:

<https://doi.org/10.1016/j.abd.2020.06.016>

☆ Como citar este artigo: Andrade AC, Hayashida MZ, Enokihara MMSS, Hirata SH. Dermoscopy of crusted lesion: diagnostic challenge and choice of technique for the analysis. An Bras Dermatol. 2021;96:387-8.

☆☆ Trabalho realizado no Departamento de Dermatologia, Universidade Federal de São Paulo, São Paulo, SP, Brasil.




**Figura 3** Dermatoscopia após remoção de crostas, demonstrando vasos glomerulares.

### Conflito de interesses

Nenhum.

### Referências

1. Braun RP, Rabinovitz HS, Oliviero M, Kopf AW, Saurat J-H. Dermoscopy of pigmented skin lesions. *J Am Acad Dermatol*. 2005;52:109–21.
2. Yang Y, Lin J, Fang S, Han S, Song Z. What's new in dermoscopy of Bowen's disease: two new dermoscopic signs and its differential diagnosis. *Int J Dermatol*. 2017;56:1022–5.
3. Shakya NM, LeAnder RW, Hinton KA, Stricklin SM, Rader RK, Hagerty J, et al. Discrimination of squamous cell carcinoma in situ from seborrheic keratosis by color analysis techniques requires information from scale, scale-crust and surrounding areas in dermoscopy images. *Comput Biol Med*. 2012;42:1165–9.

Agnes Carvalho Andrade \*, Marina Zoéga Hayashida ,  
Milvia Maria Simões e Silva Enokihara  e Sérgio Henrique  
Hirata 

Departamento de Dermatologia, Universidade Federal de São Paulo, São Paulo, SP, Brasil

\* Autor para correspondência.

E-mail: [dra.agnesandrade@gmail.com](mailto:dra.agnesandrade@gmail.com) (A.C. Andrade).

Recebido em 20 de novembro de 2019; aceito em 30 de junho de 2020

<https://doi.org/10.1016/j.abdp.2020.06.017>

2666-2752/ © 2021 Sociedade Brasileira de Dermatologia.

Publicado por Elsevier España, S.L.U. Este é um artigo Open Access sob uma licença CC BY (<http://creativecommons.org/licenses/by/4.0/>).

## Doença linfoproliferativa, hidroa vaciniforme-símile (DLP-HV), é associada ao vírus Epstein-Barr (EBV) ☆,☆☆



Prezado Editor,

Este é o caso de uma criança hispânica de 12 anos de idade, sexo masculino, com história de “nódulos” que apresentavam ulceração na face e nos membros inferiores e superiores, e que deixavam múltiplas cicatrizes, havia seis anos. O paciente foi atendido em decorrência de edema facial há 20 dias, associado à diminuição da acuidade visual. O oftalmologista relatou necrose do olho esquerdo. Ao exame físico, o menino apresentava edema periorbital, erupções papulovesiculares na região frontal esquerda, que deixavam cicatrizes varioliformes (fig. 1). Foi realizada biópsia de pele, que evidenciou necrose epidérmica, infiltrados

linfoides perivasculares e perianexiais atípicos com angio-centricidade.

A análise imuno-histoquímica evidenciou linfócitos T citotóxicos (CD3+, CD8+, perforina+, CD56–) com ki67 de 20% e hibridização *in situ* positiva para o vírus Epstein-Barr (EBER, do inglês *Epstein-Barr Encoded Early RNAs*) (figs. 2 e 3). Foi realizada biópsia da conjuntiva, com evidência de tecido necrótico, e o teste de reação em cadeia da polimerase (PCR) foi positivo para vírus Epstein-Barr (EBV). A carga viral de EBV no sangue foi positiva (197.929 cópias/mL). Considerando todos esses dados, foi realizado um diagnóstico de DLP-HV. As tomografias computadorizadas mostraram adenopatia cervical e hepatoesplenomegalia. A biópsia do nódulo cervical e da medula óssea foi negativa para malignidade. O tratamento adequado com talidomida oral 100 mg/dia foi iniciado, alcançando resposta clínica.

Casos de DLP-HV nas Américas foram descritos em crianças do México, Peru e Bolívia.<sup>1,2</sup> De acordo com alguns estudos, o DNA viral está elevado na maioria dos pacientes, sugerindo uma infecção crônica por EBV e uma suscetibilidade genética para defeitos específicos em relação à imunidade para o EBV.<sup>3,4</sup> Clinicamente, eles se manifestam como erupções papulovesiculares, com centros necróticos, em áreas expostas e não expostas ao sol.<sup>1</sup> Lie et al. relatam que 12% dos pacientes apresentam sintomas oculares, incluindo córnea nebulosa, edema conjuntival, fotofobia e lacrimejamento.<sup>5</sup> Infelizmente, nosso paciente apresentava comprometimento ocular grave e, que seja de nosso conhecimento, não há relatos anteriores dessa associação, por

DOI referente ao artigo:

<https://doi.org/10.1016/j.abdp.2020.06.023>

☆ Como citar este artigo: Ordoñez-Parra J, Mejía Cortes M, Tamayo-Buendía MM, Infante Gómez AM. Hydroa vacciniforme-like lymphoproliferative disorder (HV-LPD) is an Epstein-Barr virus (EBV) associated disease. *An Bras Dermatol*. 2021;96:388–90.

☆☆ Trabalho realizado no Hospital Universitario San Ignacio, Bogotá, Colômbia.