

Em 75% dos casos, localiza-se na cabeça ou região cervical. Alguns casos já descreveram em outras topografias (região escrotal, vulva, dorso, abdome e axila). Essas localizações, assim como a do caso descrito, são ainda mais raras. Quando localizado em couro cabeludo, pode estar associado ao nevo sebáceo de Jadassohn.⁴

Apesar de apresentação clínica variável, placa papulosa é a lesão elementar mais encontrada. Em sua maioria, é assintomática, porém pode apresentar prurido, dor e/ou sangramento; geralmente apresenta crescimento progressivo, assim como no caso descrito.^{1,4}

Até o momento, artigos sobre os achados dermatoscópicos do SCAP são escassos. Há a descrição de um padrão vascular em ferradura, que não foi visualizado em nosso caso.^{3,5}

O SCAP pode infectar, sangrar, ulcerar e, em raros casos, evoluir para carcinoma basocelular (9%) ou até siringocisto-adenocarcinoma papilífero. Por essas razões, optamos por fazer a exérese da lesão.⁵

Suporte financeiro

Nenhum.

Contribuição dos autores

Giovanna de Araujo Horcel: Concepção e planejamento do estudo; elaboração e redação do manuscrito.

Juliana Milhomem: Concepção e planejamento do estudo.

Samuel Henrique Mandelbaum: Revisão crítica da literatura; revisão crítica do manuscrito.

Rodrigo leiri: Participação efetiva na orientação da pesquisa.

Conflitos de interesse

Nenhum.

Referências

1. Karg E, Korom I, Varga E, Ban G, Turi S. Congenital syringocystadenoma papilliferum. *Pediatr Dermatol.* 2008;25:132-3.
2. Townsend TC, Bowen AR, Nobuhara KK. Syringocystadenoma papilliferum: an unusual cutaneous lesion in a pediatric patient. *J Pediatr.* 2004;145:131-3.
3. Bruno CB, Cordeiro FN, Soares FES, Takano GHS, Mendes LST. Aspectos dermatoscópicos do siringocistoadenoma papilífero associado a nevo sebáceo. *An Bras Dermatol.* 2011;86:1213-6.
4. Jalkh AP, Menezes AC, Gadelha A. Siringocistoadenoma papilífero localizado na coxa. *Surg Cosmet Dermatol.* 2013;5:273-5.
5. Einecke YS, Pinto EB, Silveira SO, Santos MA, Mendes AM, Carneiro FR. Siringocistoadenoma papilífero congênito. *Revista SPDV.* 2018;76:79-82.

Giovanna de Araujo Horcel *, Juliana Milhomem , Samuel Henrique Mandelbaum  e Rodrigo leiri 

Serviço de Dermatologia, Santa Casa de São José dos Campos, São José dos Campos, SP, Brasil

* Autor para correspondência.

E-mail: giorcel@hotmail.com (G.A. Horcel).

Recebido em 30 de agosto de 2018; aceito em 11 de fevereiro de 2019

Disponível na Internet em 15 de fevereiro de 2020

2666-2752/

© 2020 Publicado por Elsevier España, S.L.U. em nome de Sociedade Brasileira de Dermatologia. Este é um artigo Open Access sob uma licença CC BY (<http://creativecommons.org/licenses/by/4.0/>).

Xantogranuloma múltiplo do adulto ☆☆☆



Prezado Editor,

O xantogranuloma (XG) é uma histiocitose não Langerhans (HNL) normolipêmica observada habitualmente na criança e por isso geralmente designado como xantogranuloma juvenil (XGJ). O XG raramente é observado no adulto. Tanto em adultos quanto em crianças, o XG geralmente se apresenta como lesão solitária. A ocorrência de múltiplas lesões é rara no XGJ e excepcional no adulto. Relata-se um caso de xantogranuloma múltiplo do adulto (XGMA) com acometimento da face e do tronco, sem envolvimento extracutâneo nem associação com doença hematológica.

Mulher de 38 anos, de antecedentes familiares e pessoais irrelevantes, observada em outubro de 2016 por múltiplas lesões papulares na face, com um ano e meio de evolução. Ao exame dermatológico observava-se mais de uma centena de pápulas de coloração amarelada/acastanhada, de consistência firme, de 1-3 mm de diâmetro na face, região cervical, tórax, axilas e abdome (fig. 1), destacando-se dois elementos, de maiores dimensões, no canto externo do olho direito e no sulco nasogeniano homolateral. As lesões eram assintomáticas e o exame físico geral (inclusive oftalmológico, cardiopulmonar e neurológico) resultou sem alterações.

Foram consideradas as hipóteses diagnósticas de siringomas, sarcoidose, xantomias e histiocitose e efetuou-se a excisão de dois elementos para estudo histopatológico, que revelou, nas duas lesões, um denso infiltrado celular na derme, constituído por grandes histiócitos, em sua maioria xantomizados, acompanhados por células gigantes multinucleadas, algumas das quais de Touton. Coexistiam células inflamatórias dispersas, predominantemente pequnhos linfócitos e ocasionais eosinófilos e neutrófilos (figs. 2 e 3). O estudo imuno-histoquímico demonstrou ausência da proteína S100 e imunorreatividade a CD1a e positividade difusa para CD68, reiterando o diagnóstico de XG.

DOI referente ao artigo:

<https://doi.org/10.1016/j.abd.2019.02.010>

☆ Como citar este artigo: Almeida RC, Tellechea O, Pereira MP, Mascarenhas RCC. Multiple adult xanthogranuloma. *An Bras Dermatol.* 2020;95:113-5.

☆☆ Trabalho realizado no Hospital Distrital da Figueira da Foz, Figueira da Foz, Portugal.

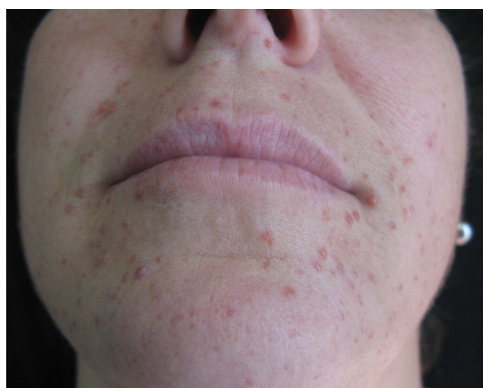

Figura 1 Xantogranulomas múltiplos. Detalhe de pápulas de coloração amarelo-acastanhada, de consistência firme, de 1-3 mm de diâmetro, dispersas na face.

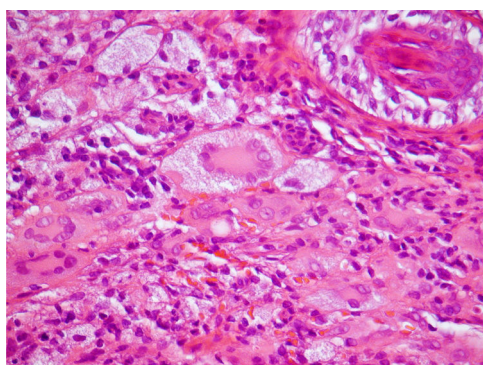


Figura 2 Infiltração circunscrita da derme por histiócitos xantomizados e células gigantes multinucleadas de Touton (Hematoxilina & eosina, 400x).

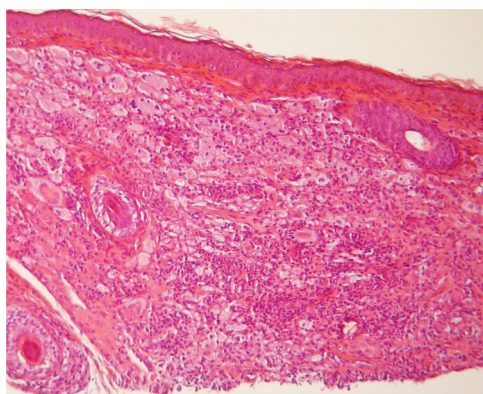


Figura 3 Proliferação histiocitária difusa na derme superficial e profunda associada com infiltrado linfocitário e com células gigantes multinucleadas de Touton (Hematoxilina & eosina, 100x).

Procedeu-se à avaliação complementar com hemograma e bioquímica (inclusive $\beta 2$ microglobulina e eletroforese das proteínas), raios-X do esqueleto e tórax e ecografia abdominal e pélvica, que resultaram normais. O conjunto dos achados clínico-laboratoriais permitiu a confirmação do diagnóstico de XGMA. Optou-se pela ablação das lesões mais salientes por laser de CO₂ ou eletrocirurgia, observando-se

boa resposta terapêutica. Durante o período de acompanhamento de quase dois anos, os elementos cutâneos não tratados persistiram, sem desenvolvimento de lesões extracutâneas ou alterações hematológicas.

O XG é a mais comum das HNL.¹ O início na idade adulta é raro, ocorre geralmente na terceira e quarta décadas de vida, sem predomínio de gênero.² Tal como no XGJ, a grande maioria (70%-80%) dos casos de XGMA manifesta-se como pápula ou nódulo solitário da face.³ A ocorrência de lesões múltiplas de XG no adulto é muito rara. O XGMA é definido pela presença de mais de cinco xantogranulomas em paciente com idade superior a 14 anos.² De 1969 a 2004 foram reportados, sob esse critério, 118 casos.³ A etiopatogenia do XGMA é desconhecida.³

As lesões de XGJ e XGMA mostram achados histopatológicos e imuno-histoquímicos idênticos.¹ Em lesões evoluídas observa-se, como em nosso caso, proliferação nodular dérmica circunscrita constituída por células xantomizadas, caracteristicamente acompanhadas por células de Touton.^{1,4} O caráter histiocítico das células lesionais é confirmado pela positividade a CD68 e pela ausência de imunorreatividade à proteína S100 e CD1a, com variabilidade de expressão de fator XIIIa.^{4,5} Essas características microscópicas e imuno-histoquímicas não são, contudo, patognômicas de XG e, face aos achados clínicos em nossa paciente, deve excluir-se a possibilidade de outras HNL a elementos múltiplos do adulto, nomeadamente doença de Erdheim-Chester (DEC), assim como histiocitoma eruptivo generalizado (HEG) e, mais remotamente, xantoma disseminado (XD) e reticulo-histiocitose multicêntrica (RM).^{4,5}

A ausência de alterações esqueléticas permitiu excluir o diagnóstico de DEC. Por outro lado, no HEG as lesões não apresentam células de Touton. Essas podem identificar-se nas lesões de XD, mas em nossa paciente não se observavam lesões lineares com distribuição periflexural, que caracterizam XD. Na RM, as lesões são acrais, acompanhadas por artropatia e caracterizadas por grandes células multinucleadas com citoplasma em vidro fosco, aspectos ausentes neste caso.^{4,5}

Clinicamente, o XGMA apresenta-se como pápulo-nódulos amarelo-alaranjados ou acastanhados, afetando tronco, face e pescoço. Em apenas 6% dos casos, como no nosso, estão presentes mais de 10 elementos.

Em contraste com o XGJ, em que está descrito o envolvimento ocular e, mais raramente, de outros órgãos, o XGMA parece não cursar com infiltração histiocitária extracutânea. Assim, não é recomendada a avaliação sistêmica exaustiva em todos os pacientes. Todavia, tal como no XGJ, o XGMA pode ser um marcador cutâneo de doença hematológica maligna, que eventualmente deve ser investigada, sobretudo na presença de sintomas B e/ou de alterações do proteinograma eletroforético.³⁻⁵ Esses, bem como os exames de sangue total, resultaram ausentes em nossa paciente ao longo dos quase dois anos de acompanhamento.

Como a regressão espontânea das lesões no XGMA é menos provável do que no XGJ, excisão cirúrgica, eletrocirurgia, laser de CO₂ e retinoides sistêmicos, particularmente a isotretinoína, têm sido recomendados como tratamentos sempre que as lesões são numerosas, causam desconforto ou são inestéticas. Em nossa paciente, uma mulher em idade fértil, optou-se pela ablação por laser de CO₂ e

eletrocoagulação repetida das lesões de maiores dimensões, com bom resultado cosmético.

Em conclusão, o XGMA é um tipo raro de HNL do adulto, de significado insuficientemente conhecido, ocasionalmente associado à malignidade hematológica e que pode ser concomitante, preceder ou suceder o diagnóstico da histiocitose,³ impondo um acompanhamento a longo termo dos pacientes.

Suporte financeiro

Nenhum.

Contribuição dos autores

Renata da Costa Almeida: Aprovação da versão final do manuscrito; elaboração e redação do manuscrito; participação efetiva na orientação da pesquisa; revisão crítica da literatura; revisão crítica do manuscrito.

Óscar Tellechea: Aprovação da versão final do manuscrito; elaboração e redação do manuscrito; participação efetiva na orientação da pesquisa; revisão crítica da literatura; revisão crítica do manuscrito.

Mariana Pinho Pereira: Aprovação da versão final do manuscrito; elaboração e redação do manuscrito; participação efetiva na orientação da pesquisa; revisão crítica da literatura; revisão crítica do manuscrito.

Rosa Cristina Correia Mascarenhas: Aprovação da versão final do manuscrito; elaboração e redação do manuscrito; obtenção, análise e interpretação dos dados; participação efetiva na orientação da pesquisa; revisão crítica da literatura; revisão crítica do manuscrito.

Conflitos de interesse

Nenhum.

Agradecimentos

À minha orientadora de formação, Dra Ana Sofia Bento, pelo incentivo e ajuda na feitura deste artigo.

Referências

1. Navajas B, Eguino P, Trébol I, Lasa O, Gardeazábal J, Díaz-Pérez JL. Multiple adult xanthogranuloma. *Dermatology*. 2006;212:73–6.
2. Achar A, Naskar B, Mondal PC, Pal M. Multiple generalized xanthogranuloma in adult: case report and treatment. *Indian J Dermatol*. 2011;56:197–9.
3. Larson MJ, Bandel C, Eichhorn PJ, Cruz PD Jr. Concurrent development of eruptive xanthogranulomas and hematologic malignancy: two case reports. *J Am Acad Dermatol*. 2004;50(6):976–8.
4. Patterson J. Cutaneous infiltrates-non lymphoid. In: Ronald B, Johnston MD, editors. *Weedons's Skin Pathology*. London: Churchill Livingstone; 2009. p. 951–60.
5. Paller A, Mancini AJ. Histiocytoses and Malignant Skin Diseases. In: Amy S, Paller A, Anthony J, editors. *Hurwitz Clinical Pediatric Dermatology: A textbook of Skin Disorders of childhood and adolescence*. New York: Elsevier; 2011. p. 219–26.

Renata da Costa Almeida ^{a,*}, Óscar Tellechea ^b,
Mariana Pinho Pereira ^a
e Rosa Cristina Correia Mascarenhas ^c

^a *Medicina Geral e Familiar, Centro de Saúde de Buarcos, Buarcos, Portugal*

^b *Serviço de Dermatologia, Centro Hospitalar Universitário de Coimbra, Coimbra, Portugal*

^c *Serviço de Dermatologia, Hospital Distrital da Figueira da Foz, Figueira da Foz, Portugal*

* Autor para correspondência.

E-mail: renatadacostaalmeida@gmail.com (R.C. Almeida).

Recebido em 11 de janeiro de 2019; aceito em 12 de fevereiro de 2019

Disponível na Internet em 14 de fevereiro de 2020

2666-2752/

© 2019 Sociedade Brasileira de Dermatologia. Publicado por Elsevier España, S.L.U. Este é um artigo Open Access sob uma licença CC BY (<http://creativecommons.org/licenses/by/4.0/>).

Tratamento da doença de Kimura com corticosteroide oral e metotrexato^{☆,☆☆}



Prezado Editor,

A doença de Kimura (DK) foi inicialmente descrita por Kim e Szeto em 1937, mas tornou-se mais conhecida após a descrição sistemática de Kimura, que a classificou como uma doença inflamatória crônica.¹ A maioria dos casos foi

relatada em homens asiáticos entre 20 e 30 anos.² As modalidades terapêuticas para DK incluem excisão cirúrgica, radioterapia e vários agentes imunomoduladores, como corticosteroides orais, ciclosporina, leflunomida e micofenolato de mofetil.³

Relata-se um caso de DK com uma resposta excelente e sustentada ao corticosteroide oral e metotrexato intravenoso. Um homem de 51 anos apresentou história de tumefação das pálpebras superiores bilateralmente e edema similar nas regiões das parótidas bilateralmente ao longo de sete anos (fig. 1), sem prurido ou dor. O exame físico evidenciou lesões pendulares, macias e não dolorosas em ambas as pálpebras superiores no terço lateral, resultando em ptose mecânica. O restante do exame ocular estava dentro dos limites normais. Seu histórico médico não indicou alterações. Foi feito um estudo reumatológico e imunológico completo. No hemograma completo, a contagem de leucócitos foi de $8,3 \times 10^9/L$, neutrófilos $4,35 \times 10^9/L$ (representou 52,4%), linfócitos $2,50 \times 10^9/L$ (representou 30,1%) e eosí-

DOI referente ao artigo:

<https://doi.org/10.1016/j.abd.2019.03.006>

[☆] Como citar este artigo: Ma H. Treatment of Kimura's disease with oral corticosteroid and methotrexate. *An Bras Dermatol*. 2020;95:115–7.

^{☆☆} Trabalho realizado no Departamento de Dermatologia, Fifth Affiliated Hospital, Sun Yat-sen University, Zhuhai, Guangdong Province, China.