

tinha negra eram tortuosas, irregulares e curtas, diferentes da morfologia das hifas delgadas e alongadas da dermatofitos. No entanto, em nossa experiência e no outro caso de tinha negra relatado na literatura, as hifas de *H. werneckii* se apresentam alongadas e delgadas à MCR. Além disso, também é possível observar que elas são septadas. O caso de Veasey et al.¹ destaca a dificuldade de identificar e descrever pela primeira vez o que não se conhece com as novas técnicas de imagem e sugere cautela ao se fazerem as primeiras descrições no campo da medicina.

Em conclusão, a MCR pode ajudar a identificar as hifas da tinha negra, assim como de outras micoses cutâneas superficiais, mas a presença de possíveis artefatos que imitam estruturas fúngicas na pele acral deve ser considerada nessa micose que afeta principalmente as palmas das mãos e as plantas dos pés.

Suporte financeiro

Nenhum.

Contribuição dos autores

Elisa Cinotti: Aprovação da versão final do manuscrito; concepção e planejamento do estudo; elaboração e redação do manuscrito; revisão crítica do manuscrito.

Jean Luc Perrot: Aprovação da versão final do manuscrito; concepção e planejamento do estudo; obtenção, análise e interpretação dos dados; participação efetiva na orientação da pesquisa; participação intelectual em conduta propedêutica e/ou terapêutica de casos estudados; revisão crítica da literatura; revisão crítica do manuscrito.

Pietro Rubegni: Aprovação da versão final do manuscrito; obtenção, análise e interpretação dos dados; participação efetiva na orientação da pesquisa; participação intelectual em conduta propedêutica e/ou terapêutica de casos estudados; revisão crítica do manuscrito.

Conflitos de interesse

Nenhum.

Cuidado com artefatos à microscopia confocal de reflectância ao pesquisar hifas na pele acral – Resposta☆☆☆

Prezado Editor,

Agradecemos o interesse de Cinotti et al. em nossa publicação sobre achados da tinha negra pelo exame de microscopia confocal, bem como a oportunidade oferecida



Referências

1. Veasey JV, Avila RB, de, Ferreira MAM, de O, Lazzarini R. Reflectance confocal microscopy of tinea nigra: comparing images with dermoscopy and mycological examination results. *An Bras Dermatol.* 2017;92:568–9.
2. Cinotti E, Perrot JL, Labeille B, Cambazard F. Reflectance confocal microscopy for cutaneous infections and infestations. *J Eur Acad Dermatol Venereol.* 2016;30:754–63.
3. Cinotti E, Labeille B, Cambazard F, Perrot JL. Reflectance confocal microscopy in infectious diseases. *G Ital Dermatol E Venereol.* 2015;150:575–83.
4. Uva L, Leal-Filipe P, Soares-de-Almeida L, Ferreira J, Oliveira A. Reflectance confocal microscopy for the diagnosis of tinea nigra. *Clin Exp Dermatol.* 2018;43:332–4.
5. Cinotti E, Perrot JL. Topographic and Skin Phototype Variations of Skin with special emphasis on facial and acral skin. In: Gonzalez S, editor. *Reflectance Confocal Microscopy of Cutaneous Tumors.* India: CRC Press; 2017. p. 120.

Elisa Cinotti ^{a,*}, Jean Luc Perrot ^b
e Pietro Rubegni ^a

^a Departamento de Ciências Médicas, Cirúrgicas e Neurológicas, Universidade de Siena, Hospital de S. Maria alle Scotte, Siena, Itália

^b Departamento de Dermatologia, Hospital Universitário de Saint-Etienne, Saint-Etienne, França

* Autor para correspondência.

E-mail: elisacinotti@gmail.com (E. Cinotti).

Recebido em 28 de janeiro de 2019; aceito em 24 de abril de 2019

Disponível na Internet em 15 de fevereiro de 2020

2666-2752/

© 2019 Sociedade Brasileira de Dermatologia. Publicado por Elsevier España, S.L.U. Este é um artigo Open Access sob uma licença CC BY (<http://creativecommons.org/licenses/by/4.0/>).

pelos editores desta revista de responder os pontos levantados pelos autores no artigo "Beware of reflectance confocal microscopy artifacts when searching hyphae in acral skin".

Sabe-se que o agente etiológico da tinha negra, a *Hortaea werneckii*, é um fungo geofílico demáceo. Os padrões dermatoscópicos da tinha negra se apresentam em um aspecto fibrilar hipercrômico e ao exame micológico direto (EMD) visualizam-se hifas septadas demáceas curtas e grossas, que correspondem ao achado dermatoscópico descrito.^{1,2} Os demais casos atendidos em nosso serviço com isolamento de *H. werneckii* pela cultura são compatíveis com esses achados (fig. 1).

Tais fatos nos levaram a crer que as imagens identificadas pela microscopia confocal de reflectância (MCR) em nosso artigo seriam compatíveis às hifas de *H. werneckii* que parasitam a epiderme. Vale ressaltar que as morfologias de estruturas curtas e espessas evidenciadas no exame dermatoscópico e no EMD foram compatíveis com as visualizadas pela MCR.³

DOIs referente aos artigos:

<https://doi.org/10.1016/j.abd.2019.04.014>,

<https://doi.org/10.1016/j.abdp.2019.04.010>

☆ Como citar este artigo: Veasey JV. Beware of reflectance confocal microscopy artifacts when searching hyphae in acral skin – Reply. *An Bras Dermatol.* 2020;95:130–2.

☆☆ Trabalho realizado na Clínica de Dermatologia, Hospital da Santa Casa de Misericórdia de São Paulo, São Paulo, SP, Brasil.

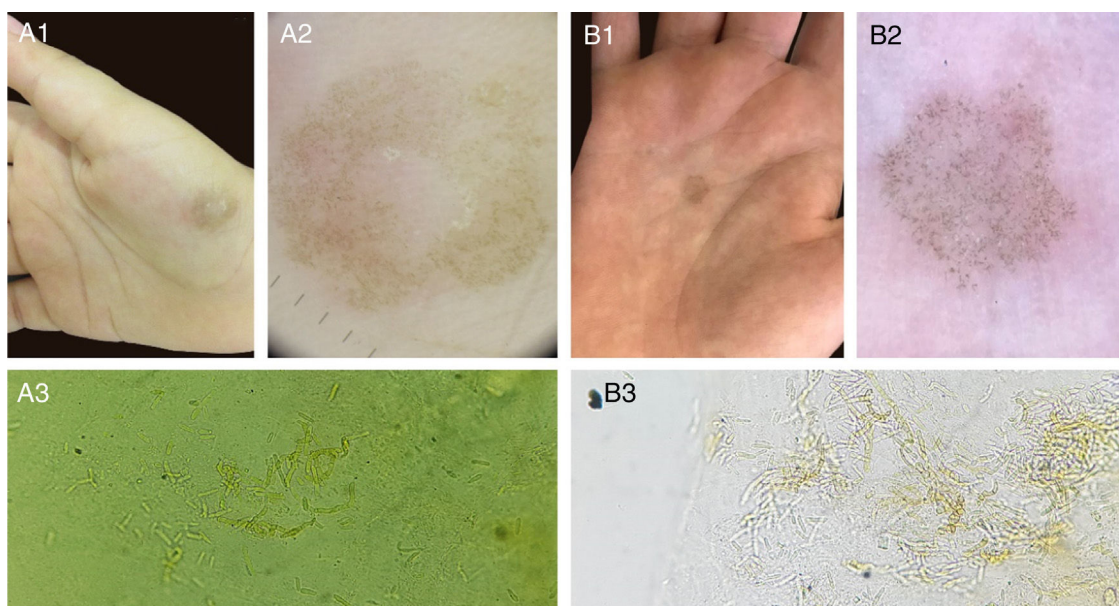


Figura 1 Dois casos de tinea negra apresentam aspecto clínico clássico (A1, B1). Dermatoscopia de ambos os casos, com estruturas lineares hiperocrômicas curtas na epiderme (A2, B2). Exame micológico direto (KOH 20%), com hifas septadas demáceas curtas (A3 200 × , B3 400 ×).

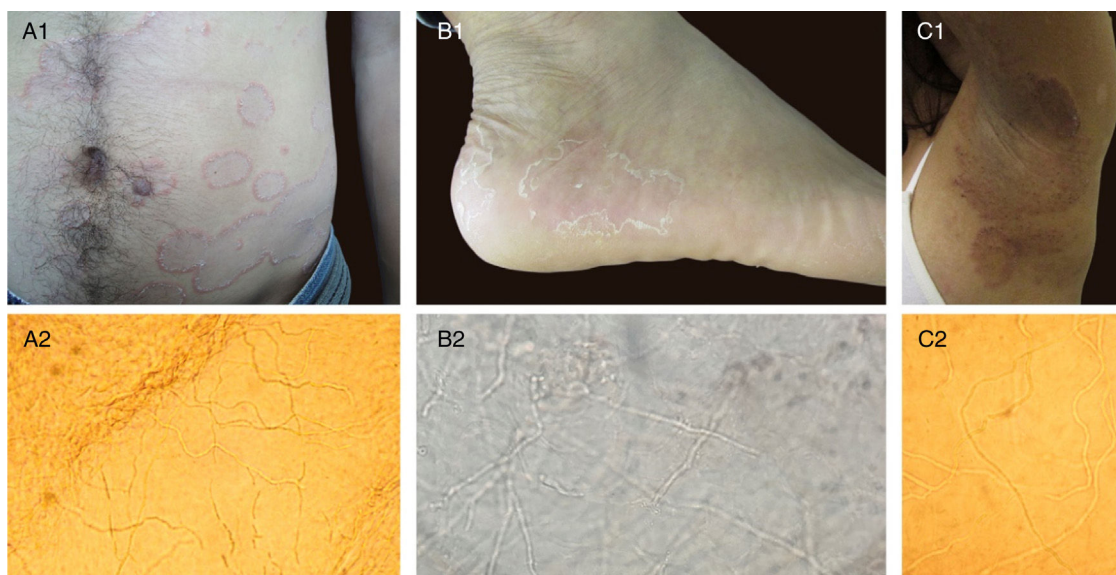


Figura 2 A1, B1, C1: Aspecto clínico de micoses superficiais. A2, B2, C2: Exames micológicos diretos (KOH 20%) correspondente aos quadros clínicos apresentados, apresenta em todos os casos hifas septadas hialinas finas e longas (100 × , 400 × , 200 × , respectivamente).

A imagem apresentada na correspondência, composta de poucas hifas septadas finas e alongadas na superfície da epiderme, poderia corresponder a fungos filamentosos que compõem a microbiota humana, conforme descrito em estudos do microbioma humano.^{4,5} Tais agentes, ao provocar micoses superficiais, apresentam ao EMD hifas finas e longas (fig. 2), morfologia também já descrita em análises de MCR.⁶⁻⁹ Outro fato importante no artigo de Cinotti et al. foi a falta de isolamento em cultura do fungo evidenciado pelas imagens de MCR, impossibilitando a confirmação de se tratar de hifas de *H. werneckii*. Acreditamos que esses fatos

devam ser levados em consideração ao se encontrarem hifas finas e longas na análise de imagens de tinea negra, visto que nos demais exames feitos para seu diagnóstico não é evidenciada essa morfologia delgada. Infelizmente não é possível avaliar pela MCR se as hifas apresentadas nos casos são hialinas ou demáceas, uma vez que tanto a melanina quanto a parede celular dos fungos apresentam coloração branca pelo exame de MCR.

Por fim, não se pode negar que a MCR para análise de casos de tinea negra pode trazer armadilhas em seu diagnóstico, quer seja pela presença de estruturas fúngicas

filamentosas nos exames que poderiam erroneamente ser consideradas como compatíveis à *H. werneckii*, quer pela presença de artefatos epidérmicos que poderiam ser considerados estruturas fúngicas. Esperamos que estudos futuros ajudarão a elucidar com maior propriedade as estruturas dessa dermatose.

Suporte financeiro

Nenhum.

Contribuição do autor

John Verrinder Veasey: Aprovação da versão final do manuscrito; elaboração e redação do manuscrito; obtenção, análise e interpretação dos dados; participação intelectual em conduta propedêutica e/ou terapêutica de casos estudados; revisão crítica da literatura; revisão crítica do manuscrito.

Conflitos de interesse

Nenhum.

Referências

1. Delgado L, Criado PR, Alonso G. Dermoscopy revealing a case of Tinea Nigra. *An Bras Dermatol*. 2013;88:128–9.
2. Veasey JV, Avila RB, Miguel BAF, Muramatu LH. White piedra, black piedra, tinea versicolor and tinea nigra: contribution to the diagnosis of superficial mycosis. *An Bras Dermatol*. 2017;92:413–6.
3. Veasey JV, Avila RB, Ferreira MAMO, Lazzarini R. Reflectance confocal microscopy of tinea nigra: comparing images with dermoscopy and mycological examination results. *An Bras Dermatol*. 2017;92:568–9.
4. Jo JH, Deming C, Kennedy EA, Conlan S, Polley EC, Ng WI, et al. Diverse Human Skin Fungal Communities in Children Converge in Adulthood. *J Invest Dermatol*. 2016;136:2356–63.
5. Zaror L, Aliaga X. Dermatophytes in healthy Chilians. *Mycoses*. 1990;33:95–8.
6. Friedman D, Friedman PC, Gill M. Reflectance confocal microscopy: an effective diagnostic tool for dermatophytic infections. *Cutis*. 2015;95:93–7.
7. Liansheng Z, Xin J, Cheng Q, Zhiping W, Yanqun L. Diagnostic applicability of confocal laser scanning microscopy in tinea corporis. *Int J Dermatol*. 2013;52:1281–2.
8. Veasey JV, Meneses OMS, da Silva FO. Reflectance confocal microscopy of tinea capitis: comparing images with results of dermoscopy and mycological exams. *Int J Dermatol*. 2018;58:849–51.
9. Cinotti E, Perrot JL, Labeille B, Cambazard F. Reflectance confocal microscopy for cutaneous infections and infestations. *J Eur Acad Dermatol Venereol*. 2016;30:754–63.

John Verrinder Veasey  *

Setor de Dermatoses Infeciosas, Clínica de Dermatologia, Santa Casa de Misericórdia de São Paulo, São Paulo, SP, Brasil

* Autor para correspondência.

E-mail: johnveasey@uol.com.br

Recebido em 10 de março de 2019; aceito em 29 de abril de 2019

Disponível na Internet em 13 de fevereiro de 2020

2666-2752/

© 2019 Sociedade Brasileira de Dermatologia. Publicado por Elsevier España, S.L.U. Este é um artigo Open Access sob uma licença CC BY (<http://creativecommons.org/licenses/by/4.0/>).