

Danielle Ferreira Chagas \*, Lúcia Martins Diniz ,  
Bruna Anjos Badaró  e Elton Almeida Lucas 

*Serviço de Dermatologia, Hospital Universitário Cassiano Antônio Moraes, Vitória, ES, Brasil*

\* Autor para correspondência.

E-mail: [daaani\\_@hotmail.com](mailto:daaani_@hotmail.com) (D.F. Chagas).

Recebido em 12 de dezembro de 2019; aceito em 10 de fevereiro de 2020

Disponível na Internet em 18 de outubro de 2020

2666-2752/ © 2020 Sociedade Brasileira de Dermatologia. Publicado por Elsevier España, S.L.U. Este é um artigo Open Access sob uma licença CC BY (<http://creativecommons.org/licenses/by/4.0/>).

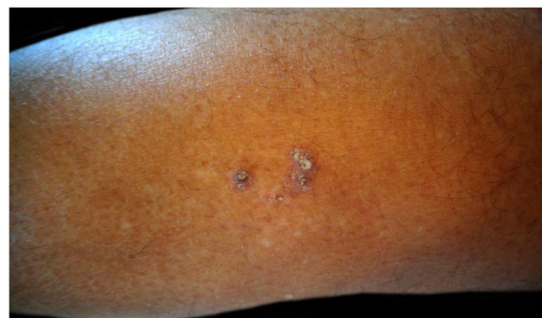## Dermatoscopia de nevo comedônico de início tardio

Prezado Editor,

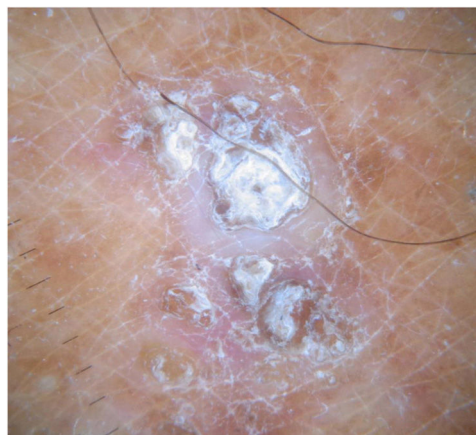O nevo comedônico (NC) é um hamartoma raro da unidade pilosebácea, um subtipo de nevo epidérmico descrito pela primeira vez por Kofmann em 1895.<sup>1</sup> Ele se manifesta com pápulas lineares ou agrupadas e aberturas foliculares dilatadas, com tampões ceratóticos (semelhantes a comedões), especialmente na face, tronco e pescoço. Em 50% dos casos, o NC está presente ao nascimento, mas também pode se desenvolver durante a infância (mais comumente antes dos 10 anos). A síndrome do nevo comedônico é caracterizada pela rara presença de anormalidades esqueléticas e neurológicas.<sup>2</sup> A histopatologia mostra invaginações na epiderme repletas de queratina, com glândulas sebáceas ausentes ou rudimentares. Inflamação epidérmica e infiltrado dérmico subjacente foram descritos em alguns casos.<sup>2</sup> O NC é raramente observado em adultos; recentemente, Zaniello et al., ao relatar um caso adicional de NC de início tardio, revisaram os poucos casos descritos.<sup>3</sup>

Um homem de 72 anos com história prévia de melanoma cutâneo em estágio IB no tronco em 2013 e carcinoma de próstata apresentou-se em nosso serviço em junho de 2019 com uma placa ceratótica (2 × 1 cm de diâmetro) e um pequeno nódulo semelhante a um comedo (quase 1 cm de diâmetro) na panturrilha esquerda, seguindo uma linha de Blaschko (fig. 1). As lesões surgiram havia quase 25 anos e o paciente estava assintomático até a semana anterior, quando as lesões começaram a apresentar prurido intenso. O exame dermatoscópico evidenciou um tampão ceratótico central circundado por uma área branca sem estrutura, com escamas, área vermelho-pálida sem estrutura e sem vasos nítidos (fig. 2). O paciente fazia uso de candesartana, hidroclorotiazida, bicalutamida, simvastatina e rabeprazol havia anos. O exame físico geral e o exame neurológico eram normais; o paciente negava história familiar de lesões análogas. A histopatologia demonstrou uma abertura folicular cisticamente dilatada preenchida com queratina, leve acantose da epiderme e hiperqueratose epidérmica (HCE) com orto e paraqueratose. O epitélio folicular e a epiderme evidenciaram hiperqueratose epidérmica (HQE) com grânulos

de querato-hialina hipereosinofílicos na camada granulosa e vacuolização perinuclear (fig. 3). As glândulas sebáceas e écrinas não estavam presentes. Observou-se infiltrado linfocítico focal discreto na derme papilar. Por correlação clínico-patológica, foi feito o diagnóstico de NC de início tardio com HQE. O principal diagnóstico diferencial é o nevo epidérmico verrucoso linear inflamatório (NEVIL), que tipicamente se apresenta nos primeiros 6 meses de vida como erupção linear pruriginosa nos membros inferiores, disposta ao longo das linhas de Blaschko. Na histopatologia, o NEVIL apresenta hiperplasia epidérmica psoriasiforme com paraceratose, alternada com ortoceratose. Sob a ortoceratose, observa-se hipergranulose, enquanto a paraceratose recobre áreas de agranulose. Pode-se observar espongiase leve focal com alguma exocitose e até vesiculação, junto



**Figura 1** Placa ceratótica e pequeno nódulo em forma de comedo na panturrilha esquerda, seguindo uma linha de Blaschko.



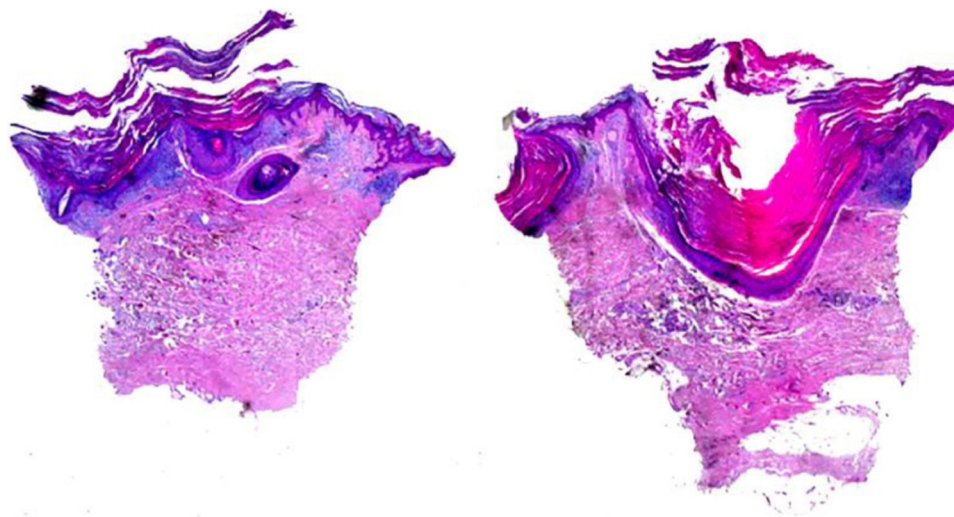
**Figura 2** O exame dermatoscópico evidenciou um tampão ceratótico central circundado por uma área sem estrutura branca com escamas e área vermelho-pálida sem estrutura e sem vasos nítidos.

DOI referente ao artigo:

<https://doi.org/10.1016/j.abd.2020.03.018>

\* Como citar este artigo: Massone C, Javor S, Sola S. Dermoscopy of late-onset nevus comedonicus. *An Bras Dermatol*. 2020;95:773–775.

☆☆ Trabalho realizado no Galliera Hospital, Gênova, Itália.



**Figura 3** Abertura folicular cisticamente dilatada preenchida com queratina, leve acantose da epiderme e hiperqueratose com orto e paraqueratose. A parede epitelia e a epiderme apresentavam hiperqueratose epidermólítica (Hematoxilina & eosina, 20 × ).

com um infiltrado linfocítico perivascular leve na derme superior.<sup>3</sup> O infiltrado observado no presente caso foi provavelmente causado por irritação. A HQE é caracterizada por hiperqueratose compacta com degeneração granular e vacuolar das células das camadas espinhosa e granular. Ela pode ser um achado incidental ou pode ser observada em diferentes cenários, como ictiose bolhosa, variante de nevo epidérmico, variante de ceratoderma palmoplantar ou acantoma epidermólítico disseminado.<sup>3</sup>

A literatura revisada por Zanniello et al.<sup>3</sup> apresenta poucos relatos de HQE em um NC; esses autores relataram um caso peculiar com início tardio em uma mulher de 55 anos. O presente paciente é um caso adicional dessa rara variante histopatológica do NC.

A dermatoscopia do NC foi relatada em detalhes apenas em dois casos de pacientes jovens. Vora et al. descreveram múltiplas áreas circulares homogêneas marrons bem definidas e sem estrutura em torno dos tampões de queratina.<sup>4</sup> Kamińska-Winciorek et al. relataram diversas áreas homogêneas circulares e em forma de barril em tons de marrom claro e escuro, com notáveis tampões de queratina.<sup>5</sup> No presente caso, observou-se um tampão ceratótico central circundado por uma área sem estrutura branca com escamas e área vermelho-pálida sem estrutura sem vasos nítidos. Os seguintes diagnósticos diferenciais dermatoscópicos foram considerados para o presente caso: carcinoma espinocelular/ceratoacantoma, que apresenta uma massa central amorfa e amarelo-esbranquiçada de queratina, vasos em grampo e/ou vasos serpiginosos; verruga comum, que à dermatoscopia apresenta múltiplas papilas densamente compactadas, com ponto ou alça vermelha central, circundadas por halo esbranquiçado; molusco contagioso, que apresenta um poro central associado a estruturas amorfas polilobulares brancas a amarelas, circundadas por telangiectasias borradas.

Foi prescrito tratamento tópic com aceponato de metil-prednisolona 0,1% por uma semana e pomada de ureia 10% duas vezes ao dia como terapia de manutenção, com melhora rápida do prurido e discreta diminuição do componente ceratótico.

### Suporte financeiro

Nenhum.

### Contribuição dos autores

Cesare Massone: Aprovação da versão final do manuscrito; concepção e planejamento do estudo; elaboração e redação do manuscrito; obtenção, análise e interpretação dos dados; participação intelectual em conduta propedêutica e/ou terapêutica de casos estudados; revisão crítica da literatura.

Sanja Javor: Aprovação da versão final do manuscrito; elaboração e redação do manuscrito; obtenção, análise e interpretação dos dados; revisão crítica da literatura; revisão crítica do manuscrito.

Simona Sola: Aprovação da versão final do manuscrito; concepção e planejamento do estudo; elaboração e redação do manuscrito; obtenção, análise e interpretação dos dados; participação efetiva na orientação da pesquisa; revisão crítica da literatura; revisão crítica do manuscrito.



### Conflitos de interesse

Nenhum.

### Referências

1. Ferrari B, Taliércio V, Restrepo P, Luna P, Abad ME, Larralde M. Nevus comedonicus: a case series. *Pediatr Dermatol.* 2015;32:216–9.
2. Weedon D. *Weedon's skin pathology.* 3.ed. London: Churchill Livingstone; 2009.
3. Zanniello R, Pilloni L, Conti B, Faa G, Rongioletti F. Late-onset nevus comedonicus with follicular epidermolytic hyperkeratosis—case report and review of the literature. *Am J Dermatopathol.* 2019;41:453–5.
4. Vora RV, Kota RS, Sheth NK. Dermoscopy of nevus comedonicus. *Indian Dermatol Online.* 2017;8:388–9.

5. Kamińska-Winciorek G, Spiewak R. Dermoscopy on nevus comedonicus: a case report and review of the literature. *Postepy Dermatol Alergol.* 2013;30:252–4.

Cesare Massone <sup>a,\*</sup>, Sanja Javor <sup>a</sup>  
e Simona Sola <sup>a,b</sup>

<sup>a</sup> *Unidade de Dermatologia, Galliera Hospital, Gênova, Itália*

<sup>b</sup> *Patologia Cirúrgica, Galliera Hospital, Gênova, Itália*

\* Autor para correspondência.

E-mail: [cesare.massone@gmail.com](mailto:cesare.massone@gmail.com) (C. Massone).

Recebido em 21 de dezembro de 2019; aceito em 4 de março de 2020

Disponível na Internet em 29 de outubro de 2020

2666-2752/ © 2020 Sociedade Brasileira de Dermatologia. Publicado por Elsevier España, S.L.U. Este é um artigo Open Access sob uma licença CC BY (<http://creativecommons.org/licenses/by/4.0/>).

## Carcinoma espinocelular sobreposto à necrobiose lipóidica: rara complicação<sup>☆,☆☆</sup>



Prezado Editor,

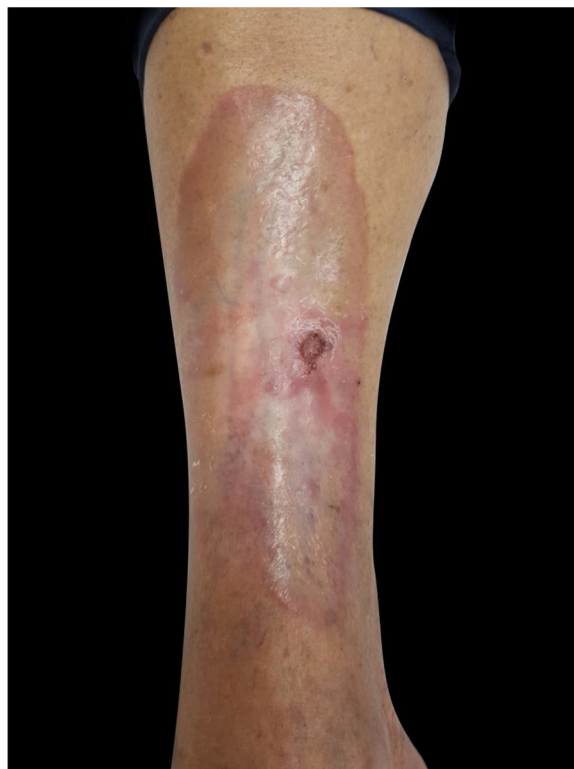A necrobiose lipóidica (NL) é uma doença idiopática crônica de natureza granulomatosa que atinge a derme. As lesões se caracterizam por placas amarelo-acastanhadas, têm como localização mais comum a região pré-tibial. Acomete mais o sexo feminino (3:1) e surge, em geral, a partir da terceira década de vida. Apresenta uma associação com diabetes *mellitus* (DM) e a microangiopatia é considerada um fator etiopatogênico à condição. A ulceração é uma complicação comum, enquanto os relatos de desenvolvimento de carcinoma espinocelular (CEC) nas lesões de NL são raros.<sup>1,2</sup> À revisão da literatura, foram encontrados 16 casos de CEC em lesão de NL.<sup>3–5</sup>

Paciente do sexo feminino, 62 anos, iniciou com lesão ulcerada, hiperkeratótica em área de NL, na perna direita, havia cerca de três meses, sem história de traumatismo local. Diagnóstico havia cerca de dez anos de NL na região pré-tibial de ambas as pernas, sem história de ulceração recorrente. Portadora de hipertensão arterial sistêmica controlada e de DM tipo II, em uso de hipoglicemiantes orais, com bom controle nos últimos anos, sem retinopatia ou nefropatia diabética. Ao exame, apresentava placas atróficas em região pré-tibial bilateral e, em perna direita, pequena placa ulcerada hiperkeratótica sobre lesão de NL (fig. 1). O exame anatomopatológico evidenciou carcinoma epidermoide moderadamente diferenciado com invasão do derma reticular em lesão de NL (figs. 2 e 3). Não apresentava linfadenomegalias palpáveis. Foram feitos exérese do CEC e fechamento por enxerto. Paciente evoluiu bem no pós-operatório imediato e tardio. O exame anatomopatológico evidenciou margens livres de tumor.

A NL é uma doença degenerativa crônica do tecido conjuntivo dérmico, caracterizada clinicamente por pla-

cas amareladas com borda granulomatosa estreita, atrofia central e tendência à ulceração, afeta mais comumente a região pré-tibial dos membros inferiores. Ocorre mais comumente em pacientes diabéticos e, diferentemente do caso relatado, a maioria dos pacientes também apresenta complicações microvasculares relacionadas ao DM, como nefropatia e retinopatia.

A etiologia e a patogênese da NL são incertas, mas acredita-se que trauma externo, distúrbios vasculares primários e microangiopatia possam contribuir para seu desenvolvimento, independentemente do DM.<sup>1</sup> O desenvolvimento de carcinomas de células escamosas em áreas de ulceração e cicatrização é bem documentado em uma variedade de doenças cutâneas. A ulceração é a principal complicação da NL e ocorre em ¼ dos pacientes com essa doença. Porém, apesar de apresentar curso crônico e tendência à ulceração, o desenvolvimento de CEC em lesões



**Figura 1** Pequena placa ulcerada, hiperkeratótica em lesão de necrobiose lipóidica.

DOI referente ao artigo:

<https://doi.org/10.1016/j.abd.2020.03.014>

<sup>☆</sup> Como citar este artigo: Souza MEV, Recuero JK, Santos MF, Bonafino RR. Squamous cell carcinoma superimposed on necrobiosis lipoidica: a rare complication. *An Bras Dermatol.* 2020;95:775–777.

<sup>☆☆</sup> Trabalho realizado no Departamento de Dermatologia, Santa Casa de Misericórdia de Porto Alegre, Porto Alegre, RS, Brasil.