



DERMATOLOGIA TROPICAL/INFECTOPARASITÁRIA

Úlcera plantar como manifestação atípica de leishmaniose cutânea ☆,☆☆

Fernanda de Carvalho Tironi ^a, Gustavo Uzeda Machado ^{b,*}, Sergio Marcos Arruda ^c e Paulo Roberto Lima Machado ^d

^a Universidade Federal de São Paulo, São Paulo, SP, Brasil

^b Escola Bahiana de Medicina, Salvador, BA, Brasil

^c Fundação Oswaldo Cruz, Salvador, BA, Brasil

^d Universidade Federal da Bahia, Salvador, BA, Brasil

Recebido em 17 de dezembro de 2019; aceito em 30 de junho de 2020

PALAVRAS-CHAVE

Leishmaniose;
Leishmaniose
cutânea;
Úlcera;
Úlcera do pé

Resumo A leishmaniose cutânea é caracterizada por úlceras de bordas elevadas e fundo granuloso, preferencialmente nos membros inferiores. Relatamos o caso de um paciente do sexo masculino com ulceração na região plantar esquerda. O diagnóstico foi confirmado por meio de PCR positivo para *Leishmania braziliensis* e presença de amastigotas de *Leishmania* sp. no exame histopatológico. Após tratamento com glucantime, o paciente evoluiu com cicatrização total. A localização incomum da ulceração chama atenção para apresentações atípicas da leishmaniose e para a importância dos exames histopatológico e PCR, que possibilitaram diagnóstico e tratamento adequados.

© 2021 Sociedade Brasileira de Dermatologia. Publicado por Elsevier España, S.L.U. Este é um artigo Open Access sob uma licença CC BY (<http://creativecommons.org/licenses/by/4.0/>).

Introdução

No Brasil, a leishmaniose tegumentar americana (LTA) é doença endêmica, negligenciada e importante, e seu principal agente é *Leishmania braziliensis*. A LTA se caracteriza por diversas manifestações clínicas com comprometimento mucocutâneo, além de formas disseminadas e atípicas.^{1,2} A patogênese da doença resulta da interação entre o polimorfismo genético do parasita, a resposta imunológica do hospedeiro e as condições ambientais, e tem como consequência as diferentes formas clínicas apresentadas.^{2,3}

A leishmaniose cutânea (LC) é a apresentação clínica mais prevalente, caracterizada por uma ou mais úlceras arredondadas, de fundo granuloso e bordas emolduradas,

DOI referente ao artigo:

<https://doi.org/10.1016/j.abd.2020.06.015>

☆ Como citar este artigo: Tironi FC, Machado GU, Arruda SM, Machado PRL. Plantar ulcer as an atypical manifestation of cutaneous leishmaniasis. An Bras Dermatol. 2021;96:352–4.

☆☆ Trabalho realizado no Serviço de Imunologia, Hospital Universitário Professor Edgard Santos, Salvador, BA, Brasil.

* Autor para correspondência.

E-mail: gumach@gmail.com (G.U. Machado).

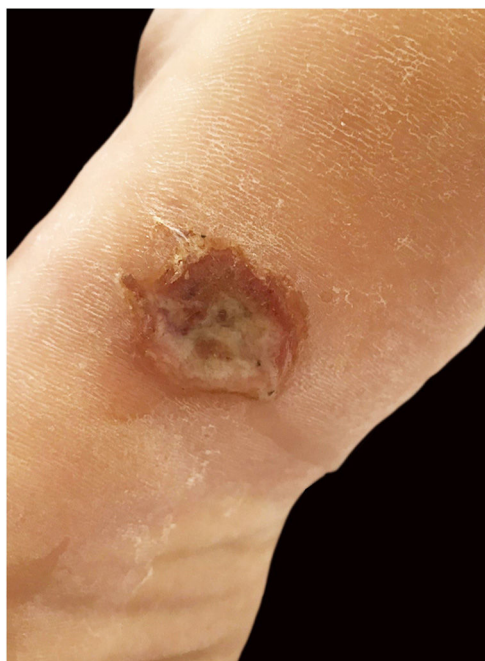


Figura 1 Úlcera de bordas elevadas na região plantar esquerda.

localizada principalmente em partes expostas do tegumento que corresponde ao sítio de inoculação do inseto vetor.¹⁻³ A presença de lesões em áreas corpóreas menos acessíveis (como couro cabeludo, região genital ou localização palmoplantar) configura uma manifestação atípica da doença.² Úlceras plantares na ausência de doença disseminada na LTA são extremamente incomuns, e devem ser diferenciadas de outras etiologias incluindo hanseníase e mal perfurante associado a diabetes – é, portanto, um diagnóstico diferencial importante em áreas endêmicas de leishmaniose.^{4,5}

Relato do caso

Paciente do sexo masculino, 21 anos de idade, atendido em centro de referência para leishmaniose de Corte de Pedra (BA, Brasil). Previamente hígido, sem relato de doenças crônicas ou história prévia de manifestações cutâneas ulceradas suspeitas de leishmaniose. Observou aparecimento súbito de lesão papulosa e exulcerada na região axilar com cerca de 35 dias de evolução. Concomitantemente, apresentou lesão ulcerada de bordas pouco elevadas na região plantar esquerda associada a febre e mialgia. Evoluiu posteriormente com formação de duas erosões na região inguinal e glútea esquerda 20 dias após o início das manifestações, com linfadenopatia na região inguinal esquerda. Exame físico evidenciou úlcera arredondada e de fundo granuloso na região plantar do pé esquerdo com dimensões de 11 × 15 mm (fig. 1) e três pápulas exulceradas na axila, região glútea e inguinal esquerdas. A biópsia da borda da úlcera plantar mostrou PCR positivo para *L. braziliensis*, e a análise histopatológica evidenciou formas amastigotas de *L. braziliensis* (fig. 2). Instituído tratamento com antimoniato de meglumina durante 30 dias; o paciente evoluiu com regressão completa das lesões cutâneas e cicatrização total da úlcera plantar.

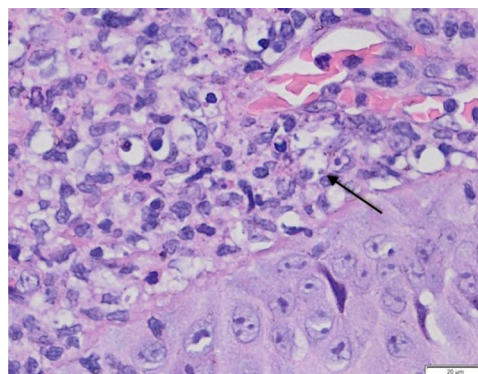


Figura 2 Anatomopatológico de úlcera plantar evidenciando infiltrado na derme e formas amastigotas de *Leishmania braziliensis* no interior de macrófagos (seta) (Hematoxilina & eosina, 100 ×).

Conclusão

A LC apresenta-se classicamente como úlcera arredondada de bordas emolduradas e fundo granuloso, localizada principalmente em regiões expostas, que correspondem ao sítio de inoculação do parasita pelo inseto vetor. Ulceração na região plantar é caracterizada como manifestação atípica de LC, com poucos relatos descritos na literatura, uma vez que representa área de pele onde a espessura da camada córnea e a localização de difícil acesso inviabilizam o acesso e a inoculação pelo vetor.

Durante a investigação do quadro, é importante considerar diagnósticos diferenciais como hanseníase, vasculites e úlceras crônicas por insuficiências vasculares ou diabetes. Análise histopatológica com evidência do protozoário no tecido acometido e PCR confirmatório são fundamentais, nesses casos, para a confirmação diagnóstica e a instituição de tratamento curativo adequado.

Suporte financeiro

Nenhum.

Contribuição dos autores

Fernanda de Carvalho Tironi: Concepção e planejamento do estudo; elaboração e redação do manuscrito; revisão crítica do manuscrito.

Gustavo Uzeda Machado: Aprovação da versão final do manuscrito; participação efetiva na orientação da pesquisa.

Sergio Marcos Arruda: Obtenção, análise e interpretação dos dados; participação intelectual em conduta propedêutica e/ou terapêutica de casos estudados.

Paulo Roberto Lima Machado: Aprovação da versão final do manuscrito; obtenção, análise e interpretação dos dados; participação efetiva na orientação da pesquisa; participação intelectual em conduta propedêutica e/ou terapêutica de casos estudados; revisão crítica do manuscrito.

Conflito de interesses

Nenhum.

Referências

1. Machado GU, Prates FV, Machado PRL. Disseminated leishmaniasis: clinical, pathogenic and therapeutic aspects. *An Bras Dermatol.* 2019;94:9–16.
2. Guimarães LH, Queiroz A, Silva JA, Silva SC, Magalhães V, Lago EL, et al. Atypical Manifestations of Cutaneous Leishmaniasis in a Region Endemic for *Leishmania braziliensis*: Clinical Immunological and Parasitological Aspects. *PLoS Negl Trop Dis.* 2016;10:e0005100.
3. Queiroz A, Sousa R, Heine C, Cardoso M, Guimarães LH, Machado PR, et al. Association between an emerging disseminated form of leishmaniasis and *Leishmania (Viannia) braziliensis* strain polymorphisms. *J Clin Microbiol.* 2012;50:4028–34.
4. Riyaz N, Sehgal VN. Leprosy: Trophic skin ulcers. *Skin med.* 2017;15:45–51.
5. Birke JA, Novick A, Patout CA, Coleman WC. Healing rates of plantar ulcers in leprosy and diabetes. *Lepr Rev.* 1992;63:365–74.