



CASO CLÍNICO

Doença pulmonar intersticial pelo uso de anti-TNF no tratamento da psoríase ☆,☆☆



Débora Dorneles Cunha de Queiroz Turíbio *, Francisco Clitson Sousa Oliveira , Sandra Maria Fonseca Barreto e Thaís Barros Felipe Jabour

Departamento de Medicina, Hospital Universitário Onofre Lopes, Natal, RN, Brasil

Recebido em 6 de julho de 2020; aceito em 13 de agosto de 2020

PALAVRAS-CHAVE

Adalimumabe;
Doenças pulmonares
intersticiais;
Psoríase

Resumo A psoríase é uma doença inflamatória crônica que afeta a pele em variados graus, de acordo com fatores genéticos e ambientais. Alguns pacientes podem se beneficiar com o tratamento sistêmico com imunobiológicos, que pode ser acompanhado de inúmeros efeitos adversos. Relatamos o caso de um paciente de 58 anos de idade, em tratamento de psoríase com adalimumabe havia cinco anos. Foram detectadas alterações compatíveis com pneumonia intersticial, e houve acentuada regressão dos focos pulmonares após a suspensão do adalimumabe. A apresentação é relevante em função da escassez de relatos adversos pulmonares no tratamento da psoríase com adalimumabe, bem como seu aparecimento tardio.

© 2021 Sociedade Brasileira de Dermatologia. Publicado por Elsevier España, S.L.U. Este é um artigo Open Access sob uma licença CC BY (<http://creativecommons.org/licenses/by/4.0/>).

Introdução

A psoríase é caracterizada pela Organização Mundial da Saúde (OMS) como uma doença sistêmica, não contagiosa, inflamatória, incapacitante e sem cura. De 20% a 30% dos pacientes necessitam de tratamento sistêmico.¹ Altamente estigmatizante, o impacto da psoríase se estende muito

além da superfície corpórea, afetando as relações sociais e a personalidade dos indivíduos.²

Um dos principais focos de pesquisa em psoríase tem sido o desenvolvimento de terapias biológicas para esta doença. O adalimumabe é o primeiro anticorpo monoclonal antifator de necrose tumoral humano (TNF) totalmente desenvolvido para o tratamento de psoríase juntamente com outras doenças imunomediadas.³ Entretanto, efeitos adversos variados foram identificados em pacientes tratados com agentes biológicos.⁴ Recentemente, foram relatados casos ligando o uso dos inibidores do TNF-alfa, infliximabe e etanercepte a doença pulmonar intersticial.⁵ Contudo, a literatura é escassa no que tange à correlação entre adalimumabe para tratamento de psoríase e desenvolvimento posterior de pneumonia intersticial e, por isso, os autores descreveram o caso em questão.

DOI referente ao artigo:

<https://doi.org/10.1016/j.abd.2020.08.016>

☆ Como citar este artigo: Turíbio DDCQ, Oliveira FCS, Barreto SMF, Jabour TBF. Interstitial lung disease due to anti-TNF use in the treatment of psoriasis. An Bras Dermatol. 2021;96:447–450.

☆☆ Trabalho realizado no Departamento de Medicina, Hospital Universitário Onofre Lopes, Natal, RN, Brasil.

* Autor para correspondência.

E-mail: deboradorneles4@gmail.com (D.D. Turíbio).

Relato do caso

Paciente masculino de 58 anos de idade, em acompanhamento dermatológico por psoríase em placas havia 10 anos, bem controlada nos últimos cinco anos com adalimumabe (Humira®) na dose de 40 mg a cada 14 dias. Realizava radiografia de tórax e PPD de rastreamento anual por causa do uso do imunobiológico. Foi evidenciado espessamento parietal nos segmentos basais posteriores pulmonares em radiografia de tórax, dando início à investigação da pneumopatia.

Estava assintomático do ponto de vista respiratório. Ao exame físico, estertores nas bases, bilateralmente, sem outras alterações. Foi realizada tomografia computadorizada (TC) do tórax (fig. 1), com o seguinte resultado:

infiltrado pulmonar bilateral caracterizado por opacidades em vidro fosco e reticulação fina de predomínio basal. Opacidades nodulares e em vidro fosco com distribuição centrolobular esparsa, mais evidente no lobo médio.

O adalimumabe foi suspenso em decorrência da hipótese de tuberculose pulmonar ou pneumopatia intersticial induzida pelo medicamento. O paciente negava contato com sintomáticos respiratórios. Foi realizada broncoscopia com lavado brônquico e cultura, bacterioscopia, fungoscopia e BAAR, todos negativos. Foi descartada, então, a hipótese de etiologia infecciosa e solicitada nova TC do tórax (fig. 2), três meses após a suspensão da medicação, cujo laudo evidenciou opacidades retículo-nodulares esparsas no parênquima pulmonar bilateralmente, mais evidente

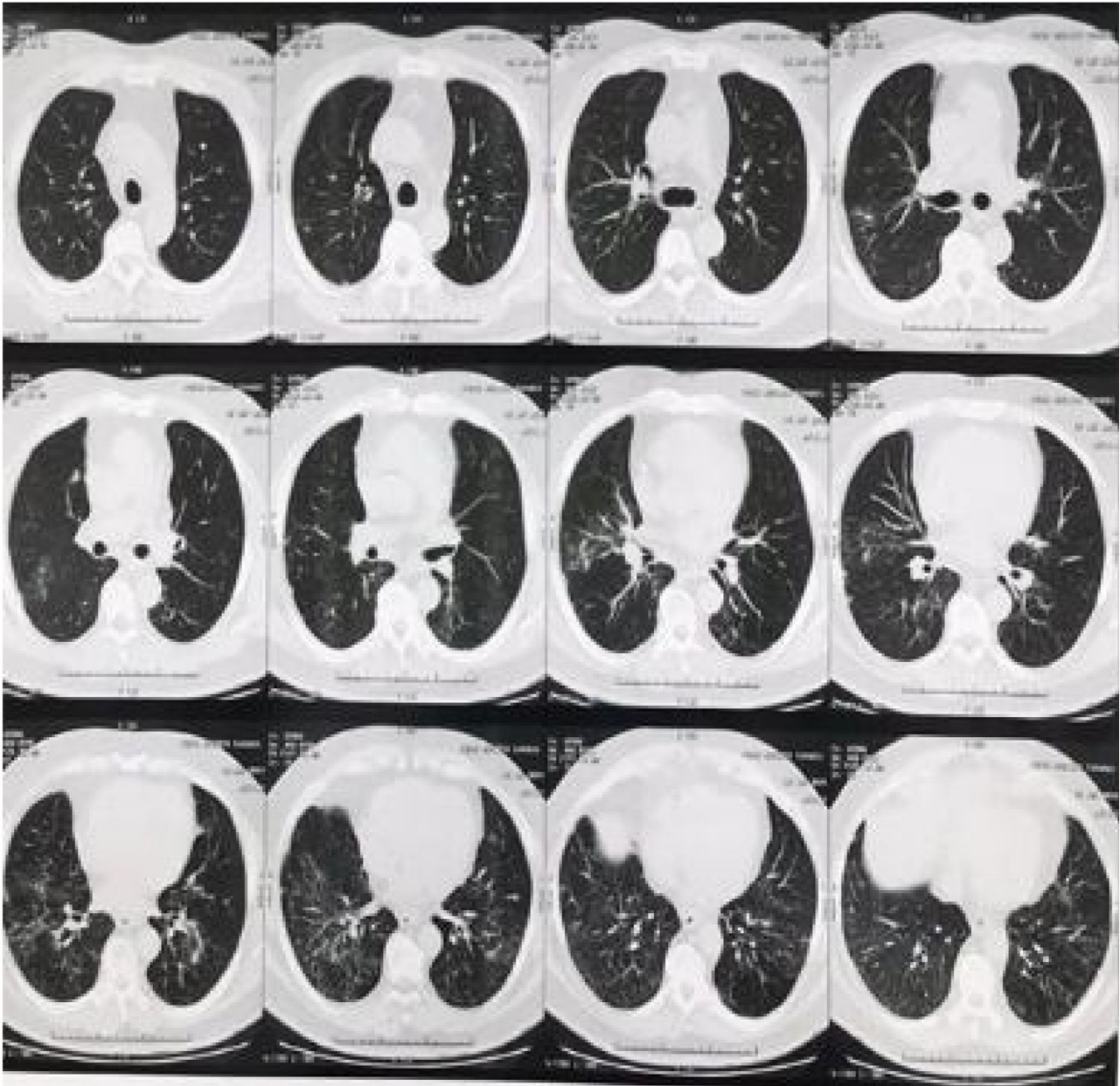

Figura 1 Infiltrado pulmonar bilateral, caracterizado por opacidades em vidro fosco e reticulação fina de predomínio basal. Opacidades nodulares e em vidro fosco com distribuição centrolobular esparsa, mais evidente no lobo médio.

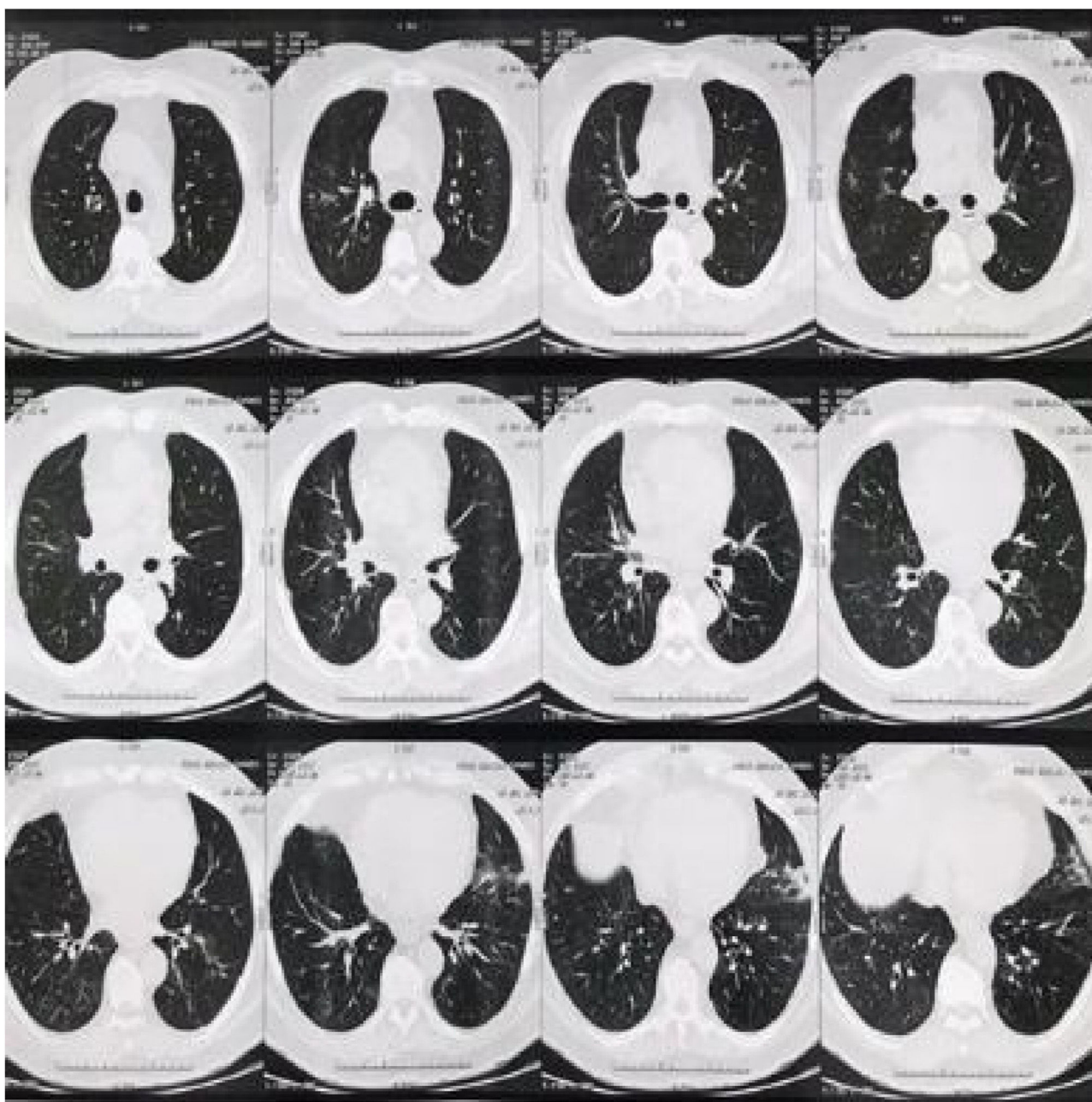


Figura 2 Opacidades retículo-nodulares esparsas no parênquima pulmonar bilateralmente, mais evidente nos campos pulmonares inferiores. Em relação ao exame anterior, houve resolução parcial das opacidades.

nos campos pulmonares inferiores, com resolução parcial em relação à TC anterior.

Devido à redução significativa do infiltrado pulmonar com a suspensão do adalimumabe e sem outra terapia adicional, os dermatologistas e o pneumologista concluíram que a relação causal foi suficiente para o diagnóstico. Após um ano da suspensão do adalimumabe, o paciente segue em uso de ustekinumabe.

Discussão

É bem relatado o uso de inibidores de TNF em doenças inflamatórias crônicas, revelando-se uma droga segura, tendo a

pneumonia como efeito adverso em 1,8% dos casos.^{4,5} Dentre os casos de pneumonia intersticial decorrente do uso de imunobiológicos, cerca de 97% estão relacionados a agentes inibidores de TNF-alfa. Em 89% dos casos, os pacientes sofriam de artrite psoriásica e a doença pulmonar aparecia aproximadamente 26 semanas após o início do tratamento.⁶ Assim, é evidente a apresentação atípica e tardia desse efeito adverso, passados cinco anos em uso de adalimumabe.

Em estudos envolvendo psoríase com acometimento exclusivamente cutâneo, o adalimumabe não mostrou diferença significativa se comparado ao placebo no que diz respeito aos efeitos adversos.⁷ Em países como o Japão, a dose indicada para o tratamento de psoríase com

adalimumabe varia entre 40 e 80 mg por semana, sem efeitos adversos significativos.⁸ Chama-se a atenção para o caso relatado, em que o paciente apresentava a forma cutânea, não utilizava a dose máxima e mesmo assim evoluiu com doença pulmonar intersticial decorrente do uso de anti-TNF-alfa.

O ustekinumabe (Stelara®), anticorpo monoclonal IgG1 anti-IL 12/23 humano, que também é um dos fármacos mais utilizados para a resolução de psoríase paradoxal, vem se mostrando uma alternativa eficaz, segundo dermatologistas.⁹

Tal relato reforça a necessidade de um cuidado especial em relação ao acompanhamento dos usuários de imunobiológicos, cujos rastreios com exames pertinentes e no tempo adequado são essenciais no diagnóstico precoce de doenças potencialmente graves e que, por vezes, apresentam-se assintomáticas.¹⁰

Suporte financeiro

Nenhum.

Contribuição dos autores

Débora Dorneles Cunha de Queiroz Turíbio: Análise e interpretação dos dados; concepção e planejamento do estudo; elaboração e redação do manuscrito; revisão crítica da literatura.

Francisco Clitson Sousa Oliveira: Atendimento inicial do paciente; obtenção dos exames complementares; supervisão e orientação do estudo; análise dos resultados.

Sandra Maria Fonseca Barreto: Análise e interpretação dos dados; concepção e planejamento do estudo; elaboração e redação do manuscrito; revisão crítica da literatura.

Thaís Barros Felipe Jabour: Análise e interpretação dos dados; concepção e planejamento do estudo; elaboração e redação do manuscrito; revisão crítica da literatura.

Conflito de interesses

Nenhum.

Referências

1. Sociedade Brasileira de Dermatologia. Consenso Brasileiro de Psoríase 2012: Guias de avaliação e tratamento. 2.ed. Rio de Janeiro: SBD; 2012.
2. Kim N, Thrash B, Menter A. Comorbidities in psoriasis patients. *Semin Cutan Med Surg.* 2010;29:10–5.
3. Armesto S, Coto-Segura P, Mayorga J, Illaro A, Santos-Juanes J. Efficacy of adalimumab in the treatment of moderate-to-severe psoriasis: a retrospective study of 100 patients in daily practice. *J Dermatolog Treat.* 2015;26:49–53.
4. Cohen JV, Capell BC, Kinniry PA, Epstein AL. Rapidly fatal pulmonary fibrosis in a patient with psoriatic arthritis treated with adalimumab. *J Rheumatol.* 2011;38:398–9.
5. Schoe A, van der Laan-Baalbergen NE, Huizinga TW, Breedveld FC, van Laar JM. Pulmonary fibrosis in a patient with rheumatoid arthritis treated with adalimumab. *Arthritis Rheum.* 2006;55:157–9.
6. Perez-Alvarez R, Perez-de-Lis M, Diaz-Lagares C, Pego-Reigosa JM, Retamozo S, Bove A, et al. Interstitial lung disease induced or exacerbated by TNF-targeted therapies: analysis of 122 cases. *Semin Arthritis Rheum.* 2011;41:256–64.
7. Schmitt J, Rosumeck S, Thomaschewski G, Sporbeck B, Haufe E, Nast A. Efficacy and safety of systemic treatments for moderate-to-severe psoriasis: meta-analysis of randomized controlled trials. *Br J Dermatol.* 2014;170:274–303.
8. Asahina A, Nakagawa H, Etoh T, Ohtsuki M. Adalimumab in Japanese patients with moderate to severe chronic plaque psoriasis: efficacy and safety results from a Phase II/III randomized controlled study. *J Dermatol.* 2010;37:299–310.
9. Pugliese D, Daperno M, Fiorino G, Savarino E, Mosso E, Biancone L. Reallife effectiveness of Ustekinumab in inflammatory bowel disease patients with concomitant psoriasis or psoriatic arthritis: an IG-IBD study. *Dig Liver Dis.* 2019;51:972–7.
10. Perez-Alvarez R, Perez-de-Lis M, Ramos-Casals M. Biologics-induced autoimmune diseases. *Curr Opin Rheumatol.* 2013;25:56–64.