




## Conflito de interesses

Nenhum.

## Referências

1. Gravani A, Gaitanis G, Tsironi T, Tigas S, Bassukas ID. Changing prevalence of diabetes mellitus in bullous pemphigoid: it is the dipeptidyl peptidase-4 inhibitors. *J Eur Acad Dermatol Venereol*. 2018;32:e438-9.
2. Egesi A, Sun G, Khachemoune A, Rashid RM. Statins in skin: research and rediscovery, from psoriasis to sclerosis. *J Drugs Dermatol*. 2010;9:921-7.
3. Jha A, Ryu MH, Oo O, Bews J, Carlson C, Schwartz J, et al. Prophylactic benefits of systemically delivered simvastatin treatment in a house dust mite challenged murine model of allergic asthma. *Br J Pharmacol*. 2018;175:1004-16.
4. Guo JY, Chen HH, Yang YC, Wu PY, Chang MP, Chen CC. The association of dipeptidyl peptidase IV inhibitors and other risk factors with bullous pemphigoid in patients with type 2 diabetes mellitus: A retrospective cohort study. *J Diabetes Complications*. 2020;34:107515.
5. Nishie W, Tasanen K. Gliptin-associated bullous pemphigoid: A valuable model of the mechanism of breakdown of immune tolerance against BP180. *J Invest Dermatol*. 2019;139:755-6.

Agoritsa Gravani <sup>a,\*</sup>, Panagiota Christou<sup>b</sup>,  
Stelios Tigas <sup>b,c</sup>  
e Ioannis D. Bassukas <sup>a,d</sup>

<sup>a</sup> Departamento de Dermatologia, University Hospital of Ioannina, Ioannina, Grécia

<sup>b</sup> Departamento de Endocrinologia e Centro de Diabetes, University Hospital of Ioannina, Ioannina, Grécia

<sup>c</sup> Departamento de Endocrinologia e Centro de Diabetes, Faculty of Medicine, School of Health Sciences, University of Ioannina, Ioannina, Grécia

<sup>d</sup> Departamento de Doenças Cutâneas e Venéreas, Faculty of Medicine, School of Health Sciences, University of Ioannina, Ioannina, Grécia

\* Autor pra correspondência.

E-mail: [ritsagravani@gmail.com](mailto:ritsagravani@gmail.com) (A. Gravani).

Recebido em 9 de junho de 2020; aceito em 2 de outubro de 2020

<https://doi.org/10.1016/j.abdp.2020.10.007>

2666-2752/ © 2021 Sociedade Brasileira de Dermatologia.

Publicado por Elsevier España, S.L.U. Este é um artigo Open Access sob uma licença CC BY (<http://creativecommons.org/licenses/by/4.0/>).

## Avaliação da eficácia do 5-fluorouracil 5% tópico intermitente e da nicotinamida oral no tratamento do campo de cancerização cutâneo: um ensaio clínico randomizado<sup>☆,☆☆</sup>



Prezado Editor,

Ceratoses actínicas (CA) são a quarta dermatose mais diagnosticada nos consultórios dermatológicos brasileiros e o diagnóstico mais frequente em pacientes acima de 65 anos de idade.<sup>1</sup> O risco de malignização de uma única CA é baixo; porém, múltiplas CAs em um mesmo paciente multiplicam o risco individual, o que, somado à impossibilidade de determinar qual lesão malignizará, torna primordial o tratamento e o seguimento clínico de todas as CAs.<sup>2</sup>

A presença de mais de uma CA em uma mesma área caracteriza clinicamente um campo de cancerização cutâneo (CCC) em atividade.<sup>3</sup> Recentemente, estratégias de estabilização do CCC são estudadas, com o objetivo de prevenir a incidência de tumores cutâneos, sua recorrência ou a evolução de lesões já existentes.

O 5-fluorouracil (5FU) é um quimioterápico tópico de excelente resposta terapêutica, com redução de até 80% da contagem de CAs e estabilização do CCC. Entretanto, os

efeitos colaterais decorrentes do uso diário podem levar a má adesão e prejuízo no resultado.<sup>4</sup> Apesar da descrição de inúmeros regimes terapêuticos, seu uso para a estabilização do CCC sob forma intermitente ainda não foi testado adequadamente.

A nicotinamida é uma vitamina do complexo B que atua no reparo do DNA, reduzindo os efeitos da imunossupressão cutânea causados pela radiação ultravioleta (RUV), modulando a produção de citocinas inflamatórias e restaurando os níveis de energia celular pós-exposição à RUV. Ademais, a nicotinamida oral parece apresentar efeito fotoprotetor em humanos, reduzindo a contagem de CAs e a incidência de neoplasias cutâneas em pacientes de alto risco.<sup>5</sup>

Conduziu-se um ensaio clínico aberto, randomizado, comparativo, fatorial, autocontrolado, duplo cego (para nicotinamida) no qual 36 pacientes, cujos antebraços apresentavam de três a dez CAs cada, foram randomizados em dois grupos. Um grupo recebeu nicotinamida oral 500 mg a cada 12 horas durante 120 dias, e o outro grupo recebeu placebo na mesma posologia. Seus antebraços foram, subsequentemente, randomizados para receber 5FU tópico, à noite, três vezes na semana, ou filtro solar com fator de proteção solar 30 (FPS), três vezes ao dia. Em uma área padronizada dos antebraços, os pacientes foram avaliados clinicamente quanto à contagem de CAs e à Escala de Fotoenvelhecimento dos Antebraços (EFA), que avalia os antebraços quanto a aspectos do fotoenvelhecimento, como rugas, melanoses, púrpura visível, elastose e cicatrizes estelares, associados à presença de CAs.<sup>6</sup>

Além disso, os pacientes foram biopsiados na região central do antebraço, em pele sem CA clinicamente evidente, para avaliação de displasia epitelial a partir do KIN (*Keratinocyte Intraepithelial Neoplasia*) e imuno-histoquímica dos marcadores p53 e Ki67, na inclusão e após 120 dias. O

<sup>☆</sup> Como citar este artigo: Ferreira ER, Miola AC, Lima TRR, Schmitt JV, Abbade LPF, Miot HA. Efficacy of intermittent topical 5-fluorouracil 5% and oral nicotinamide in the skin field cancerization: a randomized clinical trial. *An Bras Dermatol*. 2021;96:784-87.

<sup>☆☆</sup> Trabalho realizado no Ambulatório de Dermatologia, Faculdade de Medicina, Universidade Estadual Paulista, São Paulo, SP, Brasil.

desfecho primário foi o *clearance* completo de CAs, e os secundários foram *clearance* parcial (> 50%) e redução da EFA, do KIN e da expressão de p53 e Ki67.

A unidade de análise deste estudo foi cada antebraço. Os resultados foram analisados por intenção de tratamento, e os *dropouts* foram imputados pelo modelo misto. As variáveis foram comparadas de acordo com o tempo e com os grupos pelo modelo (multinível) linear de efeitos mistos com matriz de covariância robusta. A análise *post hoc* foi realizada pelo procedimento sequencial de Sidak. Considerou-se significativo  $p < 0,05$ .

Os dados demográficos dos pacientes encontram-se na [tabela 1](#). Dos 36 pacientes analisados, houve três *dropouts*: um por óbito (não relacionado às intervenções do estudo), um por melhora das lesões e uma desistência por efeito adverso do 5FU.

A [tabela 2](#) apresenta os principais resultados clínicos e histopatológicos do estudo. A melhora na contagem de CA e na escala de fotoenvelhecimento foi maior com 5FU em comparação ao filtro solar, sem diferença entre os grupos quanto ao *clearance* total de CAs ([fig. 1](#)). Embora a nicotinamida não tenha promovido melhorias clínicas adicionais em comparação ao uso de 5FU ou filtro solar, houve redução significativa da expressão de Ki67 no grupo nicotinamida em comparação aos outros grupos. Não houve diferença entre nicotinamida e 5FU na redução da expressão de p53 ou na melhora do escore KIN. A [tabela 3](#) apresenta os eventos adversos relatados. Apenas um participante apre-

**Tabela 1** Dados demográficos e clínicos dos participantes do estudo

Variáveis	Valores
Idade (anos), média (DP)	71,6 (8,6)
Sexo, n (%)	
Masculino	14 (39)
Feminino	22 (61)
Fototipo de Fitzpatrick, n (%)	
I	13 (36)
II	21 (58)
III	2 (6)
Exposição crônica ao sol, n (%)	34 (94)
Contagem de CAs, mediana (p25–p75) em cada antebraço	6 (5–8)

sentou eritema grave secundário ao 5FU, com consequente interrupção do uso.

Estudos prévios com 5FU tópico demonstraram maior redução na contagem de CAs nos grupos que utilizaram esquemas de uso diário, porém, com maior irritação e efeitos adversos em comparação ao uso intermitente. Em tempo, o 5FU foi o único tratamento de CCC que demonstrou redução na incidência de neoplasias malignas.<sup>7</sup> O uso intermitente, duas vezes por dia, semanalmente, levou à redução de 66% na contagem de CA após 12 semanas, mostrando que pode melhorar a aderên-

**Tabela 2** Principais desfechos clínicos e histopatológicos

	Nicotinamida		Placebo	
	5FU (n = 18)	FPS (n = 18)	5FU (n = 18)	FPS (n = 18)
<b>T0</b>				
EFA	99 (90–104)	100 (86–103)	99 (81–99)	97 (81–103)
Contagem de CA <sup>d</sup>	7 (5–8)	7 (5–9)	6,5 (5–8)	5 (5–7)
p53 <sup>d</sup>	4,3 (1,2–9,5)	10,5 (3,2–12,7)	4,4 (2,4–5,3)	4,8 (2,6–7,6)
Ki67 <sup>d</sup>	7,1 (4,0–8,1)	7,75 (4,9–10,3)	6,76 (4,5–8,5)	5,9 (5,0–9,0)
<b>KIN<sup>e</sup></b>				
0	0 (0,0)	2 (11,1)	0 (0,0)	2 (11,1)
I	9 (50,0)	6 (33,3)	7 (38,9)	7 (38,9)
II	9 (50,0)	10 (55,6)	11 (61,1)	9 (50,0)
<b>T120</b>				
EFA <sup>d</sup>	90 (74–100) <sup>a,b</sup>	94 (75–97) <sup>a</sup>	78 (63–95) <sup>a,b</sup>	89 (74–95) <sup>a</sup>
Contagem de CA <sup>d</sup>	2 (1–4) <sup>a,b</sup>	3,5 (2–7) <sup>a</sup>	1,5 (1–3) <sup>a,b</sup>	2 (1–6) <sup>a</sup>
p53 <sup>d</sup>	4,7 (3,8–14,4)	4,8 (3,8–9,6)	6,5 (4,5–9,0)	5,4 (3,8–8,0)
Ki67 <sup>d</sup>	4,3 (3,5–6,7) <sup>a,c</sup>	4,4 (3,1–7,1) <sup>a,c</sup>	6,7 (5,1–7,6) <sup>a</sup>	6,5 (4,5–7,5) <sup>a</sup>
<b>KIN<sup>e</sup></b>				
0	7 (38,9) <sup>a</sup>	6 (33,3) <sup>a</sup>	6 (33,3) <sup>a</sup>	4 (22,2) <sup>a</sup>
I	9 (50,0)	7 (38,9)	8 (44,4)	8 (44,4)
II	2 (11,1)	5 (27,8)	4 (22,2)	6 (33,3)
<b>Clearance total de CAs<sup>e</sup></b>	4 (23,5)	2 (11,8)	4 (26,7)	3 (20)
<b>Clearance parcial de CAs<sup>e</sup></b>	15 (83,3) <sup>b</sup>	10 (55,5)	13 (72,2) <sup>b</sup>	11 (61,1)

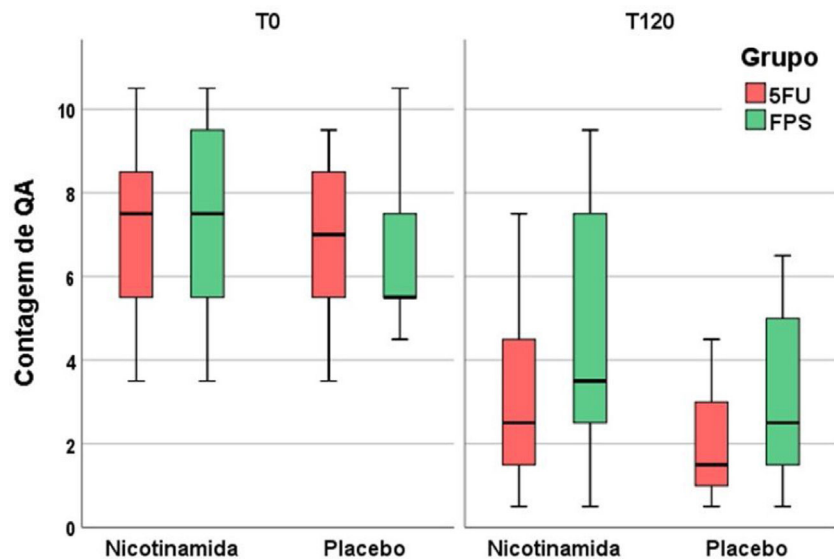
<sup>a</sup>  $p < 0,05$  (T0 vs. T120)

<sup>b</sup>  $p < 0,05$  (5-FU vs. FPS)

<sup>c</sup>  $p < 0,05$  (nicotinamida vs. placebo)

<sup>d</sup> mediana (p25–p75)

<sup>e</sup> n (%).



**Figura 1** Contagem das ceratose actínicas no T0 e no T120 para os grupos nicotinamida oral, placebo, 5FU e filtro solar tópicos: melhora em todos os grupos com o tempo, com superioridade ao grupo em uso de 5FU tópico.

**Tabela 3** Eventos adversos após 15 dias de tratamento

	Nicotinamida (n = 18 pacientes)
Náuseas	1 (5%)
Epigastralgia	1 (5%)
Vômitos	0 (-)
Cefaleia	0 (-)
Rubor cutâneo	0 (-)
	5-FU (n = 36 antebraços)
Eritema	18 (50%)
Dor	3 (8%)
Edema	1 (2%)
Ulcerações	1 (2%)

cia e a tolerabilidade, promovendo menos efeitos adversos locais.<sup>8</sup>

Houve eventos adversos previsíveis e controláveis no grupo 5FU de intensidade leve ou moderada, que não causaram a descontinuação do tratamento. Apenas um paciente desenvolveu erupção generalizada após o uso local de 5FU, levando à suspensão do tratamento e destacando a significativa variabilidade individual na suscetibilidade ao 5FU, cuja toxicidade foi relatada em casos de deficiência de di-hidropirimidina desidrogenase ou com baixos níveis de timidilato sintase.<sup>9</sup>

Estudos prévios que empregaram nicotinamida oral demonstraram redução na contagem de CA em pacientes de alto risco. Neste estudo, não foi identificada melhora clínica em comparação ao placebo, tampouco efeito aditivo ao uso de 5FU. É mister, entretanto, salientar que o uso de nicotinamida no presente estudo teve a duração de 120 dias, enquanto o maior estudo prévio usou o medicamento, em média, por cerca de 12 meses.<sup>5</sup> Contudo, apesar da diferença no tempo de tratamento e do maior número de participantes (n = 386), a redução na contagem de CA foi de apenas 13% após 12 meses de tratamento.<sup>5</sup>

Variabilidade no fototipo, dieta pobre em vitamina B<sub>3</sub>, menor taxa de metabolismo hepático e menor idade podem estar associados a diferentes respostas clínicas à nicotinamida oral. A topografia estudada (p. ex., face, membros superiores ou couro cabeludo) e diferentes graus de CA também podem justificar a variabilidade na resposta aos tratamentos do CCC.

Houve uma melhora na expressão de Ki67 para ambos os tratamentos, com diferença significativa no grupo nicotinamida. Assim, apesar de não haver resposta clínica adicional da nicotinamida aos tratamentos instituídos neste estudo, há evidências de efeito na redução da proliferação do CCC.<sup>10</sup> Regimes mais longos de nicotinamida podem levar a resultados clínicos mais robustos.

O presente estudo apresenta algumas limitações: é monocêntrico, com acompanhamento limitado e apresenta participantes idosos de instituição pública, o que minimiza a generalização dos resultados. Além disso, uma posologia do 5FU tópico diferente do habitual foi utilizada, o que também pode dificultar a comparação dos resultados com outros estudos anteriores.

Evidenciamos a eficácia do tratamento do CCC com 5FU tópico, em regime intermitente, por 120 dias. Nossos resultados devem estimular ensaios clínicos com 5FU tópico em regime intermitente a fim de explorar seu papel na estabilização do CCC, reduzindo a incidência de CAs e neoplasias cutâneas.

### Suporte financeiro

Nenhum.

### Contribuição dos autores

Eliane Roio Ferreira: Concepção e planejamento do estudo; obtenção, análise e interpretação dos dados; revisão crítica da literatura; elaboração e redação do manuscrito; aprovação da versão final do manuscrito.

Anna Carolina Miola: Obtenção, análise e interpretação dos dados; revisão crítica da literatura; elaboração e redação do manuscrito; revisão crítica do manuscrito; aprovação da versão final do manuscrito.

Thania Rios Rossi Lima: Obtenção, análise e interpretação dos dados; revisão crítica da literatura; revisão crítica do manuscrito; aprovação da versão final do manuscrito.

Juliano Vilaverde Schmitt: Concepção e planejamento do estudo; revisão crítica da literaturar; revisão crítica do manuscrito; aprovação da versão final do manuscrito.

Luciana Patricia Fernandes Abbade: Concepção e planejamento do estudo; revisão crítica da literatura; revisão crítica do manuscrito; aprovação da versão final do manuscrito.

Hélio Amante Miot: Concepção e planejamento do estudo; participação efetiva na orientação da pesquisa; análise estatística; revisão crítica da literatura; revisão crítica do manuscrito; aprovação da versão final do manuscrito.

## Conflito de interesses

Nenhum.

## Referências

- Miot HA, Penna GO, Ramos AMC, Penna MLF, Schmidt SM, Luz FB, et al. Profile of dermatological consultations in Brazil (2018). *An Bras Dermatol.* 2018;93:916–28.
- Reinehr CPH, Bakos RM. Actinic keratoses: review of clinical, dermoscopic and therapeutic aspects. *An Bras Dermatol.* 2019;94:637–57.
- Torezan LA, Festa-Neto C. Cutaneous field cancerization: clinical, histopathological, and therapeutic aspects. *An Bras Dermatol.* 2013;88:775–86.
- Segatto MM, Dornelles SI, Silveira VB, Frantz GO. Comparative study of actinic keratosis treatment with 3% diclofenac sodium and 5% 5-fluorouracil. *An Bras Dermatol.* 2013;88:732–8.
- Chen AC, Martin AJ, Choy B, Fernandez-Penas P, Dalziel RA, McKenzie CA, et al. A phase 3 randomized trial of nicotinic acid for skin-cancer chemoprevention. *N Engl J Med.* 2015;373:1618–26.

- Guimarães CO, Bagatin E, Guadanhim LR, Sternberg F, Picosse FR, Nunes G, et al. Development and validation of a clinical scale for the evaluation of forearm skin photoaging. *J Cutan Med Surg.* 2015;19:380–7.
- Weinstock MA, Thwin SS, Siegel JA, Marcolivio K, Means AD, Leader NF, et al. Veterans Affairs Keratinocyte Carcinoma Chemoprevention Trial (VAKCC) Group Chemoprevention of Basal and Squamous Cell Carcinoma With a Single Course of Fluorouracil, 5% Cream: A Randomized Clinical Trial. *JAMA Dermatol.* 2018;154:167–74.
- Jury CS, Ramraka-Jones VS, Gudy V, Herd RM. A randomized trial of topical 5% 5-fluorouracil (Efurix cream) in the treatment of actinic keratoses comparing daily with weekly treatment. *Br J Dermatol.* 2005;153:808–10.
- Khallaf HHA, HE M, Wittenauer A, Woolley EE, Cunto M, Pervaiz MA. An incidental case of dihydropyrimidine dehydrogenase deficiency: One case, multiple challenges. *Indian J Hum Genet.* 2013;19:483–6.
- Marinescu A, Stepan AE, Mărgăritescu C, Marinescu AM, Zăvoi RE, Simionescu CE, et al. P53, p16 and Ki67 immunopositivity in cutaneous squamous cell carcinoma and its precursor lesions. *Rom J Morphol Embryol.* 2016;57:691–6.

Eliane Roio Ferreira , Anna Carolina Miola \*, Thania Rios Rossi Lima , Juliano Vilaverde Schmitt , Luciana Patricia Fernandes Abbade  e Hélio Amante Miot 

*Departamento de Dermatologia, Faculdade de Medicina, Universidade Estadual Paulista, São Paulo, SP, Brasil*

\* Autor para correspondência.

E-mail: [anna.c.miola@unesp.br](mailto:anna.c.miola@unesp.br) (A.C. Miola).

Recebido em 16 de junho de 2020; aceito em 14 de setembro de 2020

<https://doi.org/10.1016/j.abdp.2021.09.012>

2666-2752/ © 2021 Sociedade Brasileira de Dermatologia.

Publicado por Elsevier España, S.L.U. Este é um artigo Open

Access sob uma licença CC BY (<http://creativecommons.org/licenses/by/4.0/>).

## Segurança e eficácia de 104 semanas de dupilumabe no tratamento de dermatite atópica grave. A experiência de cinco unidades dermatológicas de referência na Espanha

Prezado Editor,

A dermatite atópica (DA) é uma doença multifatorial resultante da interação de predisposição genética, gati-

lhos ambientais, perda da função de barreira da pele e desregulação imunológica do tipo 2. O manejo das formas leves de DA inclui o uso de emolientes, corticosteroides tópicos ou inibidores da calcineurina e fototerapia, enquanto os agentes imunossupressores sistêmicos, como corticosteroides orais e ciclosporina A (CsA), são indicados para casos refratários graves.<sup>1</sup> Entretanto, os casos graves geralmente não são controlados de maneira adequada com nenhuma dessas terapias, exigindo uma etapa adicional para atingir o controle clínico.<sup>2</sup> Recentemente, a FDA e a EMA autorizaram o uso de dupilumabe, um tratamento direcionado às citocinas Th2 IL-4 e IL-13 que se mostrou eficaz no controle dos sinais e sintomas de DA. A experiência clínica com o dupilumabe mostra uma eficácia semelhante em comparação com os ensaios clínicos randomizados, mas ainda não se sabe como esse medicamento se comportará em longo prazo na prática médica de rotina.<sup>3-5</sup>

Realizou-se uma revisão retrospectiva de prontuários de 30 pacientes de cinco unidades de dermatologia de referência da Andaluzia (Hospital Virgen del Rocío-Sevilla;

\* Como citar este artigo: Pereyra-Rodríguez JJ, Dominguez-Cruz J, Armario-Hita JC, Villaverde RR. 104-week safety and effectiveness of dupilumab in the treatment of severe atopic dermatitis. The experience of 5 reference dermatology units in Spain. *An Bras Dermatol.* 2021;96:787–90.

\*\* Trabalho realizado no Hospital Universitario San Cecilio, Granada, Espanha.