

estudados; revisão crítica da literatura; revisão crítica do manuscrito.

Conflito de interesses

Nenhum.

Referências

1. Cohen SR, Prussick L, Kahn JS, Gao DX, Radfar A, Rosmarin D. Leukocytoclastic vasculitis flare following the COVID-19 vaccine. *Int J Dermatol.* 2021;1032–3.
2. Jariwala S, Vernon N, Shliozberg J. Henoch-Schönlein purpura after hepatitis A vaccination. *Ann Allergy Asthma Immunol.* 2011;107:180–1.
3. Bonetto C, Trotta F, Felicetti P, Alarcón GS, Santuccio C, Bachtiar NS, et al. Vasculitis as an adverse event following immunization – Systematic literature review. *Vaccine.* 2016;34:6641–51.
4. Bostan E, Gulseren D, Gokoz O. New-onset leukocytoclastic vasculitis after COVID-19 vaccine. *Int J Dermatol.* 2021;60:1305–6.
5. Vojdani A, Vojdani E, Kharrazian D. Reaction of Human Monoclonal Antibodies to SARS-CoV-2 Proteins with Tissue Antigens: Implications for Autoimmune Diseases. *Front in Immunol.* 2021;11:1–16.

Matheus Fritzen ^{a,*}, Gabriella Di Giunta Funchal ^b, Mariana Oliveira Luiz ^c e Giovanna Steffenello Durigon ^d

^a Faculdade de Medicina, Universidade Federal de Santa Catarina, Florianópolis, SC, Brasil

^b Departamento de Dermatopatologia, Universidade Federal de Santa Catarina, Florianópolis, SC, Brasil

^c Departamento de Dermatologia, Universidade Federal de Santa Catarina, Florianópolis, SC, Brasil

^d Departamento de Hematologia, Universidade Federal de Santa Catarina, Florianópolis, SC, Brasil

* Autor para correspondência.

E-mail: matheusfritzen2@gmail.com (M. Fritzen).

Recebido em 9 de agosto de 2021; aceito em 28 de setembro de 2021

<https://doi.org/10.1016/j.abdp.2021.09.029>

2666-2752/ © 2021 Sociedade Brasileira de Dermatologia.

Publicado por Elsevier España, S.L.U. Este é um artigo Open Access sob uma licença CC BY (<http://creativecommons.org/licenses/by/4.0/>).

Síndrome PASH: nova abordagem cirúrgica^{☆,☆☆}



Prezado Editor,

A síndrome PASH é síndrome autoinflamatória (SAI) rara que consiste em pioderma gangrenoso (PG), acne conglobata e hidradenite supurativa (HS).¹ Nenhum tratamento padrão foi determinado, embora os relatos de casos tenham se concentrado em antibióticos, imunossuppressores e agentes biológicos sistêmicos.^{2,3}

Um homem de 45 anos apresentou história de 20 anos de HS nas axilas e região inguinal (estágio III de Hurley; [fig. 1A e B](#)). Ele estava em tratamento para diabetes com metformina, e apresentava infecção crônica por hepatite B. Um cisto pilonidal sacrococcigeo estava presente ([fig. 1C](#)), assim como cicatrizes do tipo “ice pick” (resultantes de acne conglobata na adolescência) ([fig. 1D](#)). O tratamento da HS com vários antibióticos sistêmicos falhou. Imunossuppressores/agentes biológicos foram contraindicados em razão da infecção por hepatite B. Uma excisão cirúrgica ampla foi realizada sob anestesia local (axilas e região inguinal, sequencialmente), com aproximação das bordas e cicatrização por segunda intenção ([fig. 2](#)). O paciente foi instruído a manter a abdução.

Seis semanas após a cirurgia, ele desenvolveu uma lesão de crescimento rápido no membro inferior esquerdo ([fig. 3A](#)), com dor intensa, mas sem envolvimento sistêmico. Isso foi interpretado como infecção bacteriana da pele ou possivelmente PG, e antibióticos intravenosos de amplo espectro foram iniciados de forma empírica (penicilina, clindamicina e ciprofloxacina por dez dias), com pomada de clobetasol 0,05%. O paciente apresentou boa resposta, com formação de cicatriz cribriforme ([fig. 3B](#)). A histopatologia mostrou a presença de infiltrado neutrofílico denso. As culturas foram consistentemente negativas. O diagnóstico foi de PG e o caso foi definido como síndrome PASH. Exames laboratoriais (hemograma completo, VHS, provas de função renal e hepática), colonoscopia e endoscopia digestiva alta foram normais. A análise de sequenciamento e o teste de deleção/duplicação dos genes LPIN2, MEFV, MVK, NLRP3, PSTPIP-1 e TNFRSF1A não mostraram variantes patogênicas. Após um seguimento de 36 meses, o paciente não apresentou recorrência de PG ou HS.

As doenças que constituem a síndrome PASH parecem ter comportamentos temporais e respostas independentes ao tratamento. Há 31 outros casos de síndrome PASH na literatura disponível, dos quais 29 contam com estudo genético, mostrando mutações heterogênicas (anteriormente encontradas em outras SAIs) em oito casos (8/29; 27,6%). Os cistos pilonidais não foram descritos na síndrome PASH, embora façam parte da tétrade de oclusão folicular (junto com a celulite dissecante). Embora os corticosteroides sistêmicos sejam o tratamento de escolha para o PG, os antibióticos sistêmicos e os corticosteroides tópicos são uma opção terapêutica viável em pacientes diabéticos.

Dada a boa experiência da instituição com cirurgia em HS não PASH, bem como em outros centros, essa estratégia foi escolhida e os bons resultados obtidos foram destacados, algo que não foi descrito anteriormente para a síndrome

DOI of original article:

<https://doi.org/10.1016/j.abd.2020.08.034>.

[☆] Como citar este artigo: Cawen I, Navarrete J, Agorio C. PASH syndrome: a novel surgical approach. *An Bras Dermatol.* 2022;97:121–3.

^{☆☆} Trabalho realizado no Departamento de Dermatologia, Hospital de Clínicas “Dr. Manuel Quintela”, Montevideo, Uruguai.

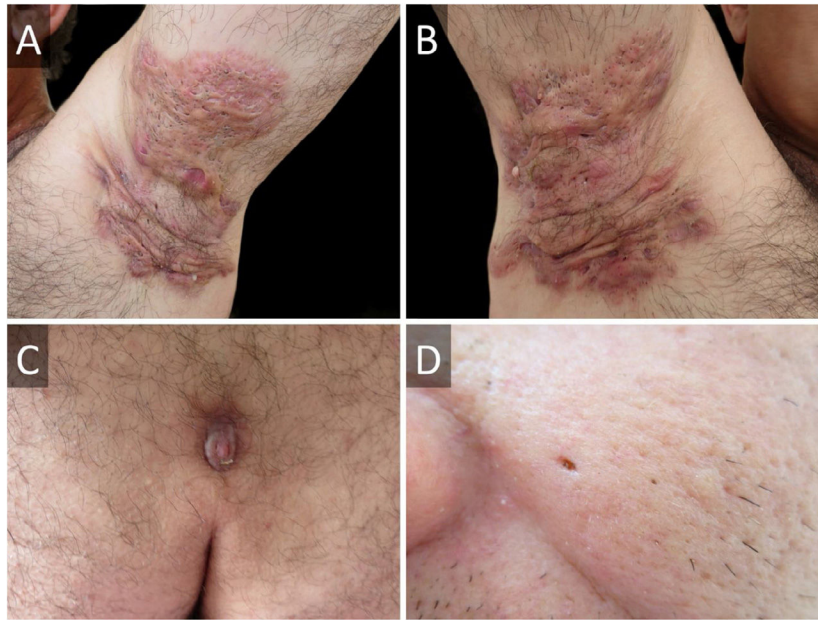


Figura 1 Hidradenite supurativa na axila esquerda (A), e na axila direita (B), antes da intervenção cirúrgica. (C), Cisto pilonidal sacrococcígeo. (D), Cicatriz do tipo “ice pick” resultante de acne grave.

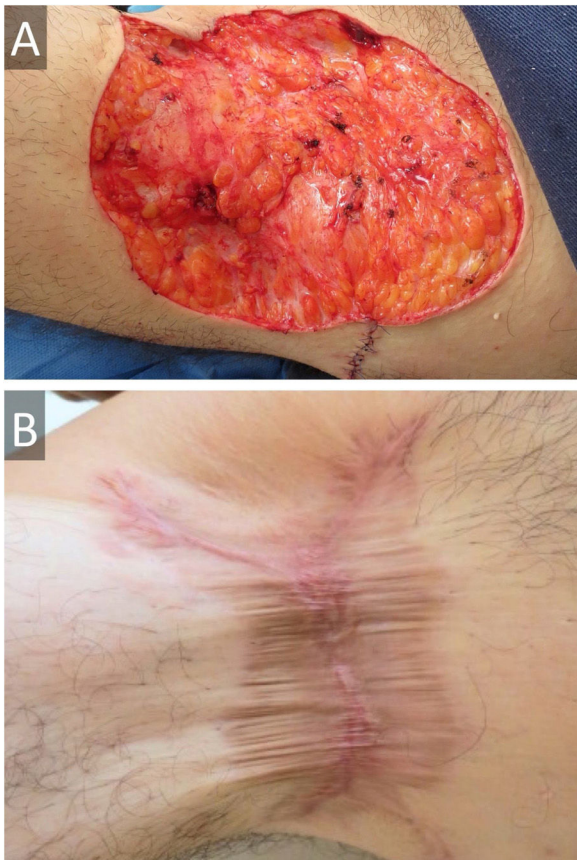


Figura 2 (A), Excisão cirúrgica ampla da hidradenite supurativa na axila direita, com aproximação de bordas. (B), Cicatrização por segunda intenção com alginato de cálcio seguido de curativo de hidrocoloide com 36 semanas, com certa retração, mas sem comprometimento funcional.

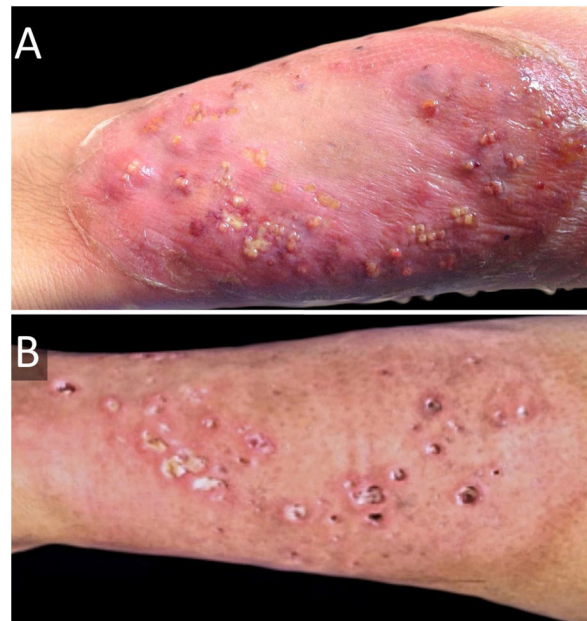


Figura 3 (A), Pioderma gangrenoso (lesão eritematosa com bolhas, pústulas e fundo violáceo) na perna esquerda antes dos antibióticos intravenosos de amplo espectro e corticosteroides tópicos de alta potência. (B), Um mês após o tratamento; cicatrizes cribriformes podem ser vistas.

PASH.⁴ Isso também poupa o paciente da imunossupressão e de outros efeitos adversos dos agentes biológicos, a um custo menor. O risco de patergia é uma limitação. São recomendadas três punções intradérmicas com agulha 20-G na região ventral do antebraço, sendo os pacientes com HS e acne grave avaliados 48 horas antes da cirurgia ser considerada, pois podem representar um caso de síndrome PASH latente.⁵

Um conhecimento mais profundo da etiopatogenia pode levar a estratégias terapêuticas direcionadas; entretanto, isso certamente representará um desafio em doença tão polimórfica quanto a PASH. O tratamento, portanto, deve ser individualizado e, considerando-se que a cirurgia apresentou resultados promissores, acredita-se que a mesma mereça mais pesquisas.

Suporte financeiro

Fundación Manuel Quintela ajudou a financiar os testes genéticos.

Contribuição dos autores

Irina Cawen: Aprovação da versão final do manuscrito; revisão crítica da literatura; obtenção, análise e interpretação dos dados; participação efetiva na orientação da pesquisa; participação intelectual em conduta propedêutica e/ou terapêutica; manejo dos casos estudados; revisão crítica do manuscrito; elaboração e redação do manuscrito; análise estatística; concepção e planejamento do estudo.

Jorge Navarrete: Aprovação da versão final do manuscrito; revisão crítica da literatura; obtenção, análise e interpretação dos dados; participação efetiva na orientação da pesquisa; participação intelectual em conduta propedêutica e/ou terapêutica; manejo dos casos estudados; revisão crítica do manuscrito; elaboração e redação do manuscrito; análise estatística; concepção e planejamento do estudo.

Caroline Agorio: Aprovação da versão final do manuscrito; revisão crítica da literatura; participação efetiva na orientação da pesquisa; participação intelectual em conduta propedêutica e/ou terapêutica; manejo dos casos estudados; revisão crítica do manuscrito; concepção e planejamento do estudo.

Conflito de interesses

Nenhum.

Referências

1. Braun-Falco M, Kovnerystyy O, Lohse P, Ruzicka T. Pyoderma gangrenosum, acne, and suppurative hidradenitis (PASH) – a new autoinflammatory syndrome distinct from PAPA syndrome. *J Am Acad Dermatol.* 2012;66:409–15.
2. Join-Lambert O, Duchatelet S, Delage M, Miskinyte S, Coignard H, Lemarchand N, et al. Remission of refractory pyoderma gangrenosum, severe acne, and hidradenitis suppurativa (PASH) syndrome using targeted antibiotic therapy in 4 patients. *J Am Acad Dermatol.* 2015;73:66–9.
3. Fattore D, Pistone G, Bongiorno MR. Pyoderma gangrenosum, acne, hidradenitis suppurativa syndrome associated with type 1 diabetes mellitus treated with adalimumab. *G Ital Dermatol Venereol.* 2019;154:218–20.
4. Danby FW, Hazen PG, Boer J. New and traditional surgical approaches to hidradenitis suppurativa. *J Am Acad Dermatol.* 2015;73:62–5.
5. Yildizhan İK, Boyvat A. Diagnostic Sensitivity of Different Applications of Pathergy Test for Behçet's Disease. *Arch Rheumatol.* 2019;35:29–34.

Irina Cawen ^a, Jorge Navarrete ^{a,b,*}
e Caroline Agorio ^a

^a Departamento de Dermatologia, Hospital de Clínicas “Dr. Manuel Quintela”, Montevideo, Uruguai

^b Departamento de Dermatologia, Hospital Padre Hurtado, Santiago, Chile

* Autor para correspondência.

E-mail: jnavarrete90@gmail.com (J. Navarrete).

Recebido em 22 de julho de 2020; aceito em 24 de agosto de 2020

<https://doi.org/10.1016/j.abdp.2021.11.011>

2666-2752/ © 2021 Sociedade Brasileira de Dermatologia.

Publicado por Elsevier España, S.L.U. Este é um artigo Open Access sob uma licença CC BY (<http://creativecommons.org/licenses/by/4.0/>).

Dermatite seborreica-símile e disfunção hepática em lactente: sinalizadores de histiocitose de células de Langerhans^{☆,☆☆}



Prezado Editor,

Relatamos o caso de uma menina de um 1 ano e 5 meses que apresentava descamação e prurido no couro cabeludo havia seis meses, sem resposta a corticoides e antifúngicos tópicos. O exame físico evidenciou déficit pñdero-estatural

(percentil 3 de altura e 1 de peso); pápulas coalescentes encimadas por crostas hemáticas e melicéricas, sobre base eritêmato-descamativa no couro cabeludo e regiões temporal e retroauricular (fig. 1); lesões eritêmato-infiltradas exulceradas na axila esquerda e vulva e erosões no palato mole. Fígado endurecido, palpável a 5 cm do rebordo costal direito. Sem adenomegalias. Exames complementares evidenciaram anemia (Hb: 9,8 mg/dL), alteração em exames hepáticos (TGO: 136 U/L, TGP: 152 U/L, fosfatase alcalina: 1821 U/L, gama-GT: 907,3 U/L); ultrasonografia com fígado no limite superior da normalidade, ecotextura heterogênea e áreas de hiperecogenicidade periportal; colangiopressão magnética e cintilografia óssea sem alterações; histopatológico de pele com infiltrado liquenoide de células de Langerhans, e positividade imuno-histoquímica difusa para CD1a e S100 (fig. 2). Assim, foi estabelecido o diagnóstico de histiocitose de células de Langerhans (HCL) com lesões dermatite seborreica-símile e envolvimento hepático. Foi instituído tratamento oncológico com prednisona e vimblastina por 12 semanas, sem melhora das lesões cutâneas. Após um mês do

DOI of original article:

<https://doi.org/10.1016/j.abdp.2020.08.035>.

[☆] Como citar este artigo: Antoniali D, Lugão HB, Elias D, Souza CS. Seborrheic-like dermatitis and liver dysfunction in an infant: signs of Langerhans cell histiocytosis. *An Bras Dermatol.* 2022;97:123–5.

^{☆☆} Trabalho realizado na Divisão de Dermatologia, Departamento de Clínica Médica, Faculdade de Medicina de Ribeirão Preto, Universidade de São Paulo (USP), Ribeirão Preto, SP, Brasil.