



Melanomas de pequeno diâmetro (micromelanomas): achados clínicos, dermatoscópicos e histopatológicos^{☆,☆☆}

Prezado Editor,

O melanoma é um dos tipos de câncer com as maiores taxas de aumento nas últimas décadas. Tradicionalmente, as estratégias de educação em massa enfatizam a importância dos melanomas com > 6 mm (regra ABCDE).^{1,2} No entanto, a otimização dos métodos diagnósticos, principalmente por meio da dermatoscopia, possibilita a identificação precoce de melanomas menores (micromelanomas). Esses podem representar até um terço de todos os melanomas.³⁻⁵ Por esse motivo, decidiu-se caracterizar a clínica, a dermatoscopia e a histopatologia dos micromelanomas na instituição em questão.

Estudo retrospectivo realizado no Serviço de Dermatologia do Hospital Clínico da Universidad de Chile incluiu todos os pacientes que tiveram diagnóstico de melanoma cutâneo com diâmetro clínico de até 5 mm, entre 1º de janeiro de 2003 e 31 de dezembro de 2018. Foram avaliadas as seguintes características: sexo, idade, localização, diâmetro clínico, dermatoscopia (avaliada por dois dermatoscopistas individualmente) e diagnóstico clínico, além de características histopatológicas como diagnóstico (*in situ* ou invasivo), espessura de Breslow (EB) e ulceração. A estatística descritiva foi aplicada utilizando números absolutos, porcentagens, médias e desvio padrão.

Foram avaliados 20 pacientes (tabela 1), 15 mulheres (75%), e a média de idade foi de 50,4 anos (\pm 13,4; 28-79 anos). A localização mais comum foi nos membros inferiores (9/20), seguidos de cabeça/pescoço (5/20), tronco (4/20) e membros superiores (2/20). O diâmetro clínico médio foi 3,7 mm (\pm 1,0; 2-5 mm). O diagnóstico clínico mais frequente foi nevo atípico (9/20), seguido de nevo melanocítico (5/20), melanoma (5/20) e ceratose seborreica (1/20). Havia registro fotográfico da dermatoscopia de 12 lesões, e rede atípica foi encontrada em 6/12 (fig. 1A e B), seguido por pontos/glóbulos irregulares (3/12), áreas hiperpigmentadas irregulares (3/12) e áreas amorfas atípicas (2/12; fig. 2). Do estudo histopatológico: 12 casos (60%) eram melanomas *in situ*, e os outros oito casos (40%), melanomas invasivos, com EB entre 0,25 e 2,8 mm. Nenhuma das lesões apresentou ulceração. Em dois casos foi realizada biópsia de linfonodo sentinela, com resultado negativo.

O presente estudo é a primeira série de micromelanomas em pacientes latino-americanos. Ressalta-se o alto percentual de melanomas invasivos, incluindo um caso com EB

acima de 2 mm. Isso é semelhante ao mostrado em outros estudos, que relataram entre 27% e 45% de melanomas invasivos.^{1,3,6} Entretanto, Bono et al. relataram um componente invasivo em 19 das 23 lesões (83%) de 3 mm ou menos. Isso é altamente digno de nota e preocupante, visto que contrasta com o pensamento clássico, que sugere que lesões pequenas são lesões em estágio inicial.²

Estratégias de detecção precoce de melanomas, como a regra ABCDE, não são muito eficientes para o reconhecimento de micromelanomas. Uma característica clínica sugerida por vários autores é a maior frequência e intensidade da coloração preta. Isso sugere a possibilidade de alterar a regra ABCDE, com "Dark" substituindo "Diameter" para a letra "D" nessas lesões.⁶ No entanto, deve-se notar a pouca utilidade dessa regra em melanomas nodulares, que podem representar uma parte importante dos micromelanomas mais espessos.

Quanto à dermatoscopia, observou-se mais frequentemente rede atípica, pontos/glóbulos irregulares e áreas hiperpigmentadas irregulares, conforme descrito na literatura.^{3,7} De acordo com Seidenari et al., os micromelanomas carecem de muitas das características das lesões maiores, como o fato de serem menos assimétricos, terem menos cores e menor frequência de regressão. Eles também praticamente não têm vasos atípicos ou véu branco-azulado, e isso, sem dúvida, torna o diagnóstico mais difícil.³

Lesões melanocíticas de pequeno diâmetro devem ser avaliadas com a mesma atenção que lesões maiores, pois se forem melanomas, a possibilidade de serem invasivos não é baixa, como mostra o presente estudo.

Suporte financeiro

Nenhum.

Contribuição dos autores

Pablo Vargas-Mora: Aprovação da versão final do manuscrito; concepção e planejamento do estudo; elaboração e redação do manuscrito; obtenção, análise e interpretação dos dados; participação efetiva na orientação da pesquisa; revisão crítica da literatura; revisão crítica do manuscrito.

Rubén González-Cuevas: Aprovação da versão final do manuscrito; concepção e planejamento do estudo; elaboração e redação do manuscrito; obtenção, análise e interpretação dos dados; participação efetiva na orientação da pesquisa; revisão crítica da literatura; revisão crítica do manuscrito.

Leonardo Peruilh-Bagolini: Aprovação da versão final do manuscrito; concepção e planejamento do estudo; elaboração e redação do manuscrito; obtenção, análise e interpretação dos dados; participação efetiva na orientação da pesquisa; revisão crítica do manuscrito.

Fernando Valenzuela: Aprovação da versão final do manuscrito; concepção e planejamento do estudo; obtenção, análise e interpretação dos dados; participação efetiva na orientação da pesquisa; revisão crítica do manuscrito.

DOI of original article:

<https://doi.org/10.1016/j.abd.2020.10.014>.

☆ Como citar este artigo: Vargas-Mora P, González-Cuevas R, Peruilh-Bagolini L, Valenzuela F. Small-diameter melanomas (micromelanomas): clinical, dermoscopic and histopathological findings. *An Bras Dermatol*. 2022;97:110-2.

☆☆ Trabalho realizado no Hospital Clínico Universidad de Chile, Santiago, Chile.

Tabela 1 Características clínicas, dermatoscópicas e histopatológicas dos micromelanomas (n = 20)

| Caso | Sexo/idade | Diagnóstico clínico | Localização | Tamanho (mm) | Diagnóstico histopatológico | Índice de Breslow (mm) | Dermatoscopia: padrão principal | Dermatoscopia: critérios de melanoma |
|------|------------|---------------------|--------------------|--------------|-----------------------------|------------------------|---------------------------------|--------------------------------------|
| 1 | F/44 | Nevo atípico | Tronco | 4 | <i>In situ</i> | N/A | Reticular | RA, AHI |
| 2 | F/45 | Nevo atípico | Membros superiores | 4 | <i>In situ</i> | N/A | Reticular | RA, PGI |
| 3 | M/72 | Nevo atípico | Tronco | 4 | Invasivo | 0,75 | Multicomponentes | ASEC, AAA, EBB |
| 4 | F/45 | Melanoma | Membros inferiores | 2 | <i>In situ</i> | N/A | N/R | N/R |
| 5 | M/44 | Melanoma | Membros inferiores | 3 | Invasivo | 1,2 | N/R | N/R |
| 6 | F/50 | Nevo | Membros inferiores | 5 | Invasivo | 0,25 | Reticular | RA |
| 7 | F/60 | Melanoma | Cabeça/pescoço | 3 | <i>In situ</i> | N/A | Reticular | RA |
| 8 | M/52 | Nevo intra-dérmico | Cabeça/pescoço | 5 | Invasivo | 2,8 | N/R | N/R |
| 9 | F/61 | Nevo | Cabeça/pescoço | 3 | <i>In situ</i> | N/A | N/R | N/R |
| 10 | M/50 | Melanoma | Cabeça/pescoço | 5 | Invasivo | 0,9 | Reticular | RA |
| 11 | F/79 | Nevo | Cabeça/pescoço | 2 | Invasivo | 0,8 | N/R | N/R |
| 12 | F/30 | Nevo atípico | Membros inferiores | 3 | <i>In situ</i> | N/A | N/R | N/R |
| 13 | F/40 | Nevo atípico | Upper limbs | 3 | <i>In situ</i> | N/A | Globular | PGI |
| 14 | F/28 | Nevo atípico | Membros inferiores | 5 | <i>In situ</i> | N/A | Bicomponentes ^a | AHI |
| 15 | F/36 | Ceratose seborreica | Tronco | 5 | Invasivo | 0,7 | N/R | N/R |
| 16 | F/68 | Nevo atípico | Membros inferiores | 3 | Invasivo | 0,4 | Sem estrutura | AAA |
| 17 | F/44 | Nevo atípico | Membros inferiores | 3 | <i>In situ</i> | N/A | Reticular | RA |
| 18 | F/46 | Nevo atípico | Membros inferiores | 3 | <i>In situ</i> | N/A | N/R | N/R |
| 19 | M/64 | Nevo | Tronco | 5 | <i>In situ</i> | N/A | Bicomponentes ^a | PGI |
| 20 | F/50 | Melanoma | Membros inferiores | 4 | <i>In situ</i> | N/A | Bicomponentes ^a | AHI |

F, feminino; M, masculino; N/A, não aplicável; N/R, não registrado; RA, rede atípica; ASEC, áreas sem estrutura de cor castanha; AAA, áreas amorfas atípicas; PGI, pontos/glóbulos irregulares; EBB, estruturas brancas brilhantes; AHI, áreas hiperpigmentadas irregulares.

^a Bicomponente com padrão reticular associado.

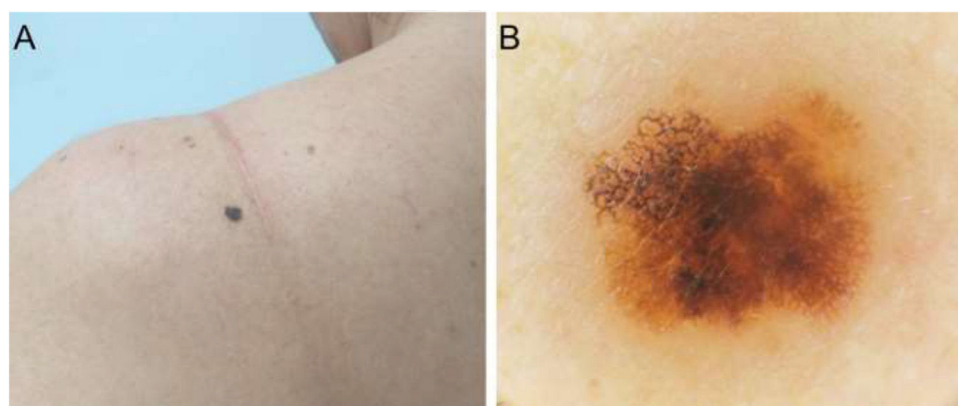


Figura 1 (A), Melanoma *in situ*. Diâmetro clínico de 4 mm. (B), Dermatoscopia mostra uma rede atípica com áreas hiperpigmentadas irregulares.

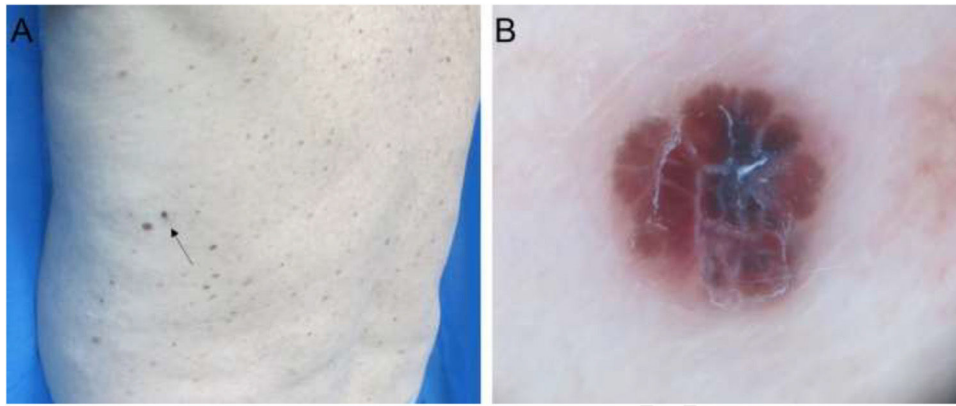






Figura 2 (A), Melanoma invasivo de 0,75 mm de espessura de Breslow e diâmetro de 3 mm. (B), Dermatoscopia mostra um padrão multicomponentes com áreas sem estrutura de cor castanha, área amorfa atípica, estruturas brancas brilhantes e vasos serpiginosos.

Conflito de interesses

Nenhum.

Referências

1. Abbasi NR, Shaw HM, Rigel DS, Friedman RJ, McCarthy W, Osman I, et al. Early diagnosis of cutaneous melanoma: revisiting the ABCD criteria. *JAMA*. 2004;292:2771–6.
2. Bono A, Tolomio E, Trincone S, Bartoli C, Tomatis S, Carbone A, et al. Micro-melanoma detection: a clinical study on 206 consecutive cases of pigmented skin lesions with a diameter < or = 3 mm. *Br J Dermatol*. 2006;155:570–3.
3. Seidenari S, Ferrari C, Borsari S, Fabiano A, Bassoli S, Giusti F, et al. Dermoscopy of small melanomas: just miniaturized dermoscopy? *Br J Dermatol*. 2014;171:100613.
4. Pellizzari G, Magee J, Weedon D, Rosendahl C. A tiny invasive melanoma: a case report with dermoscopy and dermatopathology. *Dermatol Pract Concept*. 2013;3:4951.
5. Drugge ED, Volpicelli ER, Sarac RM, Strang SR, Elston DM, Drugge RJ. Micromelanomas identified with time-lapse total body photography and dermoscopy. *J Am Acad Dermatol*. 2018;78:182–3.
6. Goldsmith SM, Solomon AR. A series of melanomas smaller than 4 mm and implications for the ABCDE rule. *J Eur Acad Dermatol Venereol*. 2007;21:929–34.
7. Megaris A, Lallas A, Bagolini LP, Papageorgiu C, Spyridis I, Apalla Z. Dermoscopic features of melanomas with a diameter up to 5 mm (micromelanomas): a retrospective study. *J Am Acad Dermatol*. 2020;83:1160–1.

Pablo Vargas-Mora *, Rubén González-Cuevas ,
Leonardo Peruilh-Bagolini 
e Fernando Valenzuela 

Departamento de Dermatologia, Facultad de Medicina, Universidad de Chile, Santiago, Chile

* Autor para correspondência.

E-mail: pablovargas.med@gmail.com (P. Vargas-Mora).

Recebido em 22 de agosto de 2020; aceito em 5 de outubro de 2020

<https://doi.org/10.1016/j.abdp.2021.11.014>
2666-2752/ © 2021 Sociedade Brasileira de Dermatologia.
Publicado por Elsevier España, S.L.U. Este é um artigo Open Access sob uma licença CC BY (<http://creativecommons.org/licenses/by/4.0/>).

Resposta terapêutica e tempo de sobrevida dos imunobiológicos em pacientes com psoríase moderada a grave^{☆☆}



Prezado Editor,

A psoríase é uma doença de caráter inflamatório, crônico e recorrente com evidente influência genética. A intensi-

dade, a extensão e as diferentes manifestações associadas à doença norteiam a indicação terapêutica. Avanços no conhecimento da imunopatologia da doença durante as últimas décadas culminaram com o desenvolvimento de novas medicações, chamadas imunobiológicos, que agem de modo pontual e específico em diferentes níveis da cascata inflamatória da psoríase.¹ Com a introdução dos medicamentos da classe antifator de necrose tumoral alfa (anti-TNF- α) – etanercepte (ETA), infliximabe (INF), adalimumabe (ADA) e certolizumabe pegol (CP) – seguidas dos inibidores da interleucina 12/23, o ustequinumabe (UST), da interleucina 17 – secuquinumabe (SEC) e ixequizumabe (IXE) – e, mais recentemente, dos inibidores da interleucina 23 isoladamente – guselcumabe (GUS) e risanziquumabe (RISA) –, tornou-se possível o eficaz tratamento das formas graves e refratárias da doença, associados a um perfil de segurança satisfatório. Por outro lado, indefinição sobre a escolha da medicação mais adequada, a resposta sustentada a longo prazo e a

DOI of original article:

<https://doi.org/10.1016/j.abdp.2021.03.008>.

☆ Como citar este artigo: Mota CCF, Romiti R, Arnone M, Hirayama ALS, Takahashi MDF. Therapeutic response and survival time of immunobiologicals in patients with moderate to severe psoriasis. *An Bras Dermatol*. 2022;97:112–5.

☆☆ Trabalho realizado no Hospital das Clínicas da Universidade de São Paulo, São Paulo, SP, Brasil.