



IMAGENS EM DERMATOLOGIA

Dermatofibroma palmar em paciente com poroceratose múltipla ☆☆☆

Toshiyuki Yamamoto  *

Departamento de Dermatologia, Fukushima Medical University, Fukushima, Japão

Recebido em 25 de maio de 2021; aceito em 30 de julho de 2021



PALAVRAS-CHAVE

Dermatofibroma;
Palma;
Poroceratose

Resumo Embora os dermatofibromas não sejam nódulos dérmicos benignos incomuns, as regiões palmares raramente são afetadas. Aqui, descreve-se caso raro de dermatofibroma palmar, observado em paciente com poroceratose.

© 2022 Sociedade Brasileira de Dermatologia. Publicado por Elsevier España, S.L.U. Este é um artigo Open Access sob uma licença CC BY (<http://creativecommons.org/licenses/by/4.0/>).

Dermatofibromas (DFs) são nódulos dérmicos benignos comuns que ocorrem frequentemente nas extremidades, ombros e regiões glúteas de mulheres de meia-idade. Os DFs raramente ocorrem nos dedos;¹ entretanto, o envolvimento palmar é extremamente raro.

Homem de 69 anos procurou a clínica queixando-se de múltiplas placas acastanhadas no tronco, calcanhar e regiões glúteas (fig. 1). Ele apresentava diabetes *mellitus*, angina e hipertensão. A histopatologia da borda de uma placa mostrou hiperqueratose leve e estreita coluna de corneócitos paraceratóticos (lamela corneóide), correspondendo às características da poroceratose. Ele estava em tratamento com pomada tópica de corticosteroide e

etretinato (Tigason®; 10-20 mg/dia) havia cinco anos, mas sem melhora significativa suficiente. Durante a evolução, o paciente queixou-se de nódulo com discreta sensibilidade na região palmar, que havia aparecido dois meses antes. O exame físico revelou nódulo firme, acastanhado, de 5 mm na região palmar direita (fig. 2). O exame histopatológico revelou proliferação de fibroblastos na derme com discreta acantose da epiderme subjacente (fig. 3). Não foi observado padrão estoriforme, e os fibroblastos proliferados foram positivos para fator XIIIa e CD68, mas negativos para CD34.

Os DFs geralmente decorrem da proliferação de fibroblastos, como um processo reativo em resposta a alguns estímulos,^{2,3} e casos de DFs em dedos foram relatados.¹ Em contraste, houve apenas alguns casos relatados de histiocitoma fibroso na região palmar.^{4,5} Embora o presente paciente tenha negado trauma anterior, seu *hobby* é escultura em madeira, para o qual ele frequentemente utiliza cinzéis com a mão dominante (direita). Portanto, é possível que o DF tenha sido desencadeado por estímulos mecânicos repetitivos. O paciente apresentava múltiplas placas poroceratóticas na região glútea, tendão de Aquiles e tronco, de coloração castanha e bem circunscritas, com bordas

DOI referente ao artigo:

<https://doi.org/10.1016/j.abd.2021.07.008>

☆ Como citar este artigo: Yamamoto T. Palmar dermatofibroma in a patient with multiple porokeratosis. *An Bras Dermatol.* 2022;97:792-4.

☆☆ Trabalho realizado no Departamento de Dermatologia, Fukushima Medical University, Fukushima, Japão.

* Autor para correspondência.

E-mail: toyamade@fmu.ac.jp

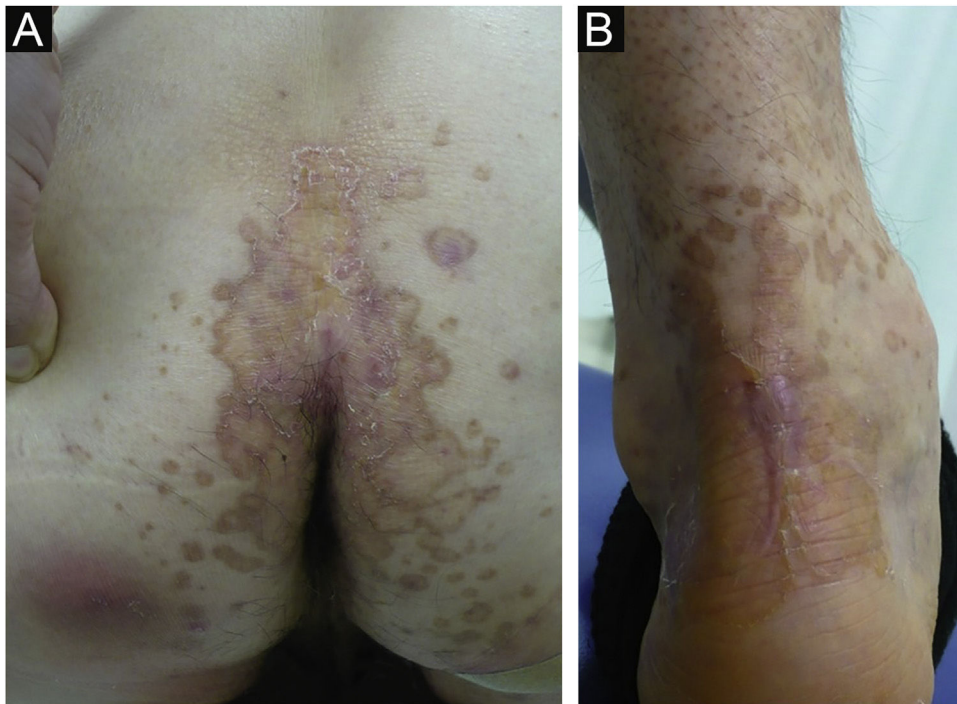


Figura 1 Placas acastanhadas bem definidas na região glútea (A) e no tendão de Aquiles (B).




Figura 2 Nódulo firme de cor da pele na região palmar (setas).

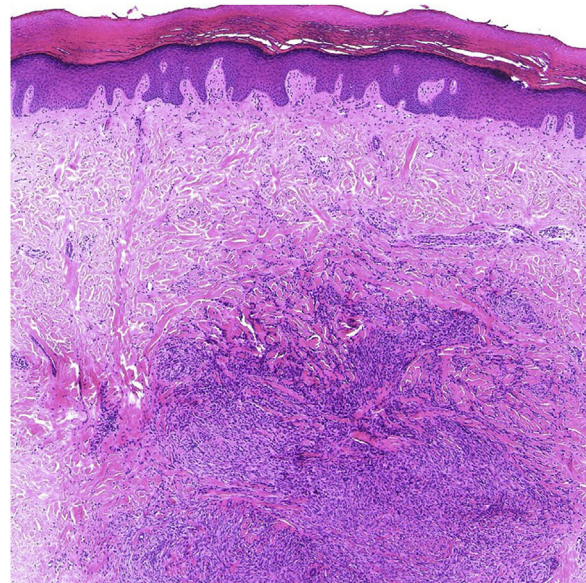


Figura 3 Histopatologia mostrando proliferação de fibroblastos na derme (hematoxilina e eosina $\times 100$).

levemente elevadas, mas sem verrucosidade ou hiperqueratose. As lesões poroceratóticas foram tratadas com etretinato oral e corticosteroide tópico por cinco anos. Efeitos pró-fibróticos do etretinato, como o aumento do acúmulo de colágeno e redução da metaloproteinase 1 da matriz, foram relatados.⁶ Entretanto, no presente caso, o DF ocorreu de maneira solitária, não havendo relatos de múltiplos DFs em pacientes submetidos à terapia com etretinato. Portanto, os autores acreditam que o DF ocorreu independentemente do tratamento oral com etretinato. Por fim, não há relatos da coexistência de poroceratose e dermatofibroma, e a coexistência de ambos no presente caso pode ser coincidência.

Suporte financeiro

Nenhum.

Contribuição do autor

Toshiyuki Yamamoto: Aprovação da versão final do manuscrito; revisão crítica da literatura; obtenção, análise e interpretação dos dados; participação efetiva na orientação

da pesquisa; participação intelectual em conduta propedêutica e/ou terapêutica; manejo dos casos estudados; revisão crítica do manuscrito; elaboração e redação do manuscrito; concepção e planejamento do estudo.

Conflito de interesses

Nenhum.

Referências

1. Yamamoto T, Umeda T, Nishioka K. Dermatofibroma of the digit: report of six cases. *Dermatology*. 2003;207:79–81.
2. Nestle F, Nickoloff B, Burg G. Dermatofibroma: an abortive immunoreactive process mediated by dermal dendritic cells? *Dermatology*. 1995;190:265–8.
3. Yamamoto T, Katayama I, Nishioka K. Mast cell numbers in multiple dermatofibromas. *Dermatology*. 1995;190:9–13.
4. Hsiao FC, Barr KL. Subcutaneous nodule on the left hand: challenge. *Am J Dermatopathol*. 2011;33:521–2.
5. Bullon A, Nistal M, Razquin S, Novo A, Fregenal J, Regadera J. Malignant fibrous histiocytoma in a child's hand. *J Hand Surg Am*. 1986;11:744–8.
6. Rankin AC, Hendry BM, Corcoran JP, Xu Q. An in vitro model for the pro-fibrotic effects of retinoids: mechanisms of action. *Br J Pharmacol*. 2013;170:1177–89.