



DERMATOPATOLOGIA

Histiocitose congênita solitária (Hashimoto-Pritzker) ☆,☆☆



Luciana Prates Nogueira de Lima ^a, Carolina Viza Amorim ^b,
Rachel Martins Marinho ^c, Maria Letícia Cintra ^b e Elemir Macedo de Souza ^{d,*}

^a Especialista em Hansenologia pela Sociedade Brasileira de Hansenologia, Piracicaba, SP, Brasil

^b Departamento de Patologia, Universidade Estadual de Campinas, Campinas, SP, Brasil

^c Instituto de Anatomia Patológica, Piracicaba, SP, Brasil

^d Departamento de Dermatologia, Universidade Estadual de Campinas, Campinas, SP, Brasil

Recebido em 12 de outubro de 2021; aceito em 3 de janeiro de 2022

PALAVRAS-CHAVE

Histiocitoma;
Imuno-histoquímica;
Patologia

Resumo A retículo-histiocitose de Hashimoto-Pritzker congênita e autocurativa é a variante benigna da histiocitose de células de Langerhans (HCL). Caracteriza-se por múltiplas lesões cutâneas (congenitas ou que surgem nos primeiros dias após o nascimento), sem manifestações sistêmicas e com resolução espontânea em dias a meses. Relata-se o caso de um menino com lesão cutânea congênita em uma das pernas, variante rara da doença. Na histopatologia, foi encontrada densa infiltração cutânea de células imunomarcadas com proteína S100, CD1a, e CD207. O índice de imunorreatividade com Ki-67 foi alto (62%). A resolução espontânea completa ocorreu sete dias após a biópsia (25 dias após o nascimento). Doença monolesional, lesão de membro distal, ausência de lesões em mucosa ou área seboreica e menos de 25% de células de Langerhans com grânulos de Birbeck foram considerados possíveis indícios para um prognóstico favorável na HCL. Porém, como medida de precaução, a criança será acompanhada até pelo menos os 2 anos de idade.

© 2022 Publicado por Elsevier España, S.L.U. em nome de Sociedade Brasileira de Dermatologia. Este é um artigo Open Access sob uma licença CC BY (<http://creativecommons.org/licenses/by/4.0/>).

DOI referente ao artigo:

<https://doi.org/10.1016/j.abd.2022.01.005>

☆ Como citar este artigo: Lima LPN, Amorim CV, Marinho RM, Cintra ML, Souza EM. Congenital solitary reticulohistiocytosis (Hashimoto - Pritzker) - Case report. An Bras Dermatol. 2022;97:778–82.

☆☆ Trabalho realizado no Departamento de Dermatologia e Patologia, Universidade Estadual de Campinas, Campinas, SP, Brasil.

* Autor para correspondência.

E-mail: elemir@unicamp.br (E. Macedo de Souza).

Introdução

A histiocitose de células de Langerhans (HCL) compreende quatro variantes clínicas: Hand-Schüller-Christian, granuloma eosinofílico, Letterer-Siwe e Hashimoto-Pritzker.

Em comum, apresentam proliferação de células de Langerhans (CLs), com grânulos de Birbeck na microscopia eletrônica e imunorreatividade para proteína S100, CD1a e CD207 (langerina).¹

A retículo-histiocitose de Hashimoto-Pritzker congênita e autocurativa é a variante benigna da HCL. A doença é caracterizada por múltiplas lesões cutâneas, congênitas ou surgindo nos primeiros dias após o nascimento, sem manifestações sistêmicas, e com resolução espontânea em dias a meses.¹ A apresentação como lesão única, mais rara, é descrita.

Relato do caso

Um recém-nascido do sexo masculino, saudável, apresentou lesão única de pele na perna esquerda. Ele foi concebido por fertilização *in vitro*, de pais não consanguíneos; todos os exames sorológicos pré-natais foram normais e o parto ocorreu por cesariana, sem intercorrências. Ao nascimento, foram administradas as vacinas BCG e contra hepatite B.

O exame dermatológico revelou, na perna esquerda (terço médio, face ântero-lateral), a presença de lesão pápulo-nodular, eritemato-hipercrômica, medindo 1,2 cm, com centro exulcerado (fig. 1A). Após dez dias, não houve melhora com o uso de antibióticos e a lesão estava mais infiltrada e brilhante, medindo 1,5 cm de diâmetro, com ulceração central de 0,4 cm.

Aos 18 dias de idade, foi realizada biópsia e, após sete dias, a lesão apresentou resolução completa, sendo substituída por uma mácula hipercrômica de 1 cm, com área

cicatricial central correspondente ao local da biópsia por *punch* (fig. 1B).

Na histopatologia, a derme e a hipoderme apresentavam-se densamente infiltradas por células com citoplasma eosinofílico abundante, núcleos claros ovoides ou em forma de rim, com várias mitoses, misturadas com pequena quantidade de eosinófilos e linfócitos (figs. 2-4).

As células foram fortemente imunorreativas com as proteínas CD1a e S100, e menos para CD207; o índice de Ki67 foi alto (62%; fig. 5).

Os exames laboratoriais de rotina, ultrassonografia e radiografias ósseas foram normais, sem recorrência no seguimento aos 8 meses de vida.

Discussão

A retículo-histiocitose de Hashimoto-Pritzker (RHP) é caracterizada por múltiplas lesões dermatológicas nodulares.¹ Entretanto, a frequência da forma solitária é provavelmente subestimada, talvez pela rápida regressão espontânea das lesões, pelos achados clínicos inespecíficos e porque algumas lesões passam despercebidas e não são diagnosticadas. Zunino et al. relataram oito casos e, na literatura revisada, encontraram 30% dos casos com lesão única.²

Para estabelecer o diagnóstico de HCL, é necessário o suporte de dados clínicos, histopatológicos e imuno-histoquímicos. Os diagnósticos diferenciais considerados na presença de lesão pápulo-nodular congênita são o mastocitoma congênito, granuloma eosinofílico, xantogranuloma juvenil, nevo de Spitz congênito, hemangioma, forma cutânea de leucemia ou linfoma, fibrossarcoma congênito, hamartoma infantil e miofibroma infantil.² O infiltrado misto de células inflamatórias contendo macrófagos com amplo citoplasma acidófilo e núcleos clivados é indicativo dessa condição. A imunomarcação com CD1a e CD207 define a

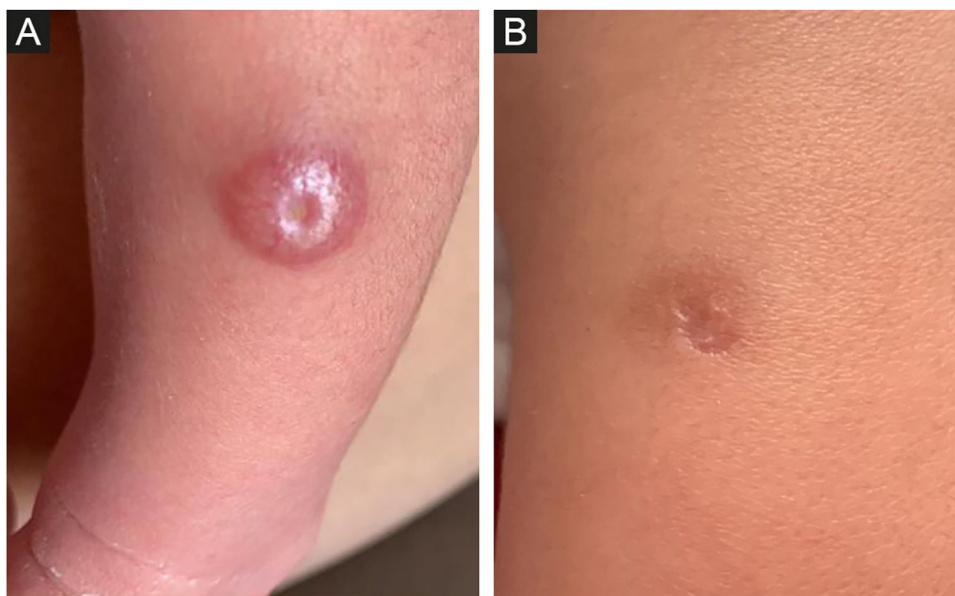


Figura 1 Histiocitose de Hashimoto-Pritzker. (A) Lesão congênita pápulo-nodular, eritemato-hipercrômica, na pele da perna esquerda, com centro ulcerado. (B) Autorregressão completa 27 dias após o nascimento e sete dias após a biópsia. A área central da cicatriz corresponde ao local da biópsia por *punch*.

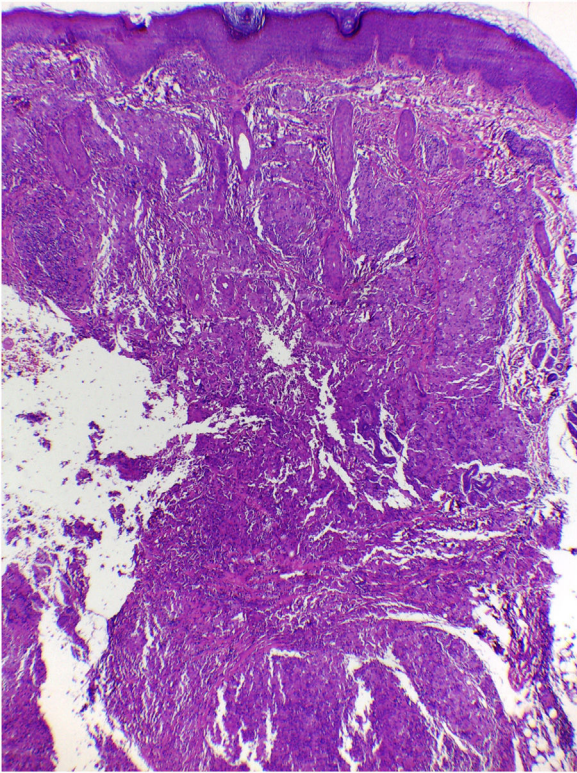


Figura 2 Histiocitose de Hashimoto-Pritzker - análise histopatológica: infiltração dermo-hipodérmica densa de células histiocitoides (Hematoxilina & eosina, 40 \times).

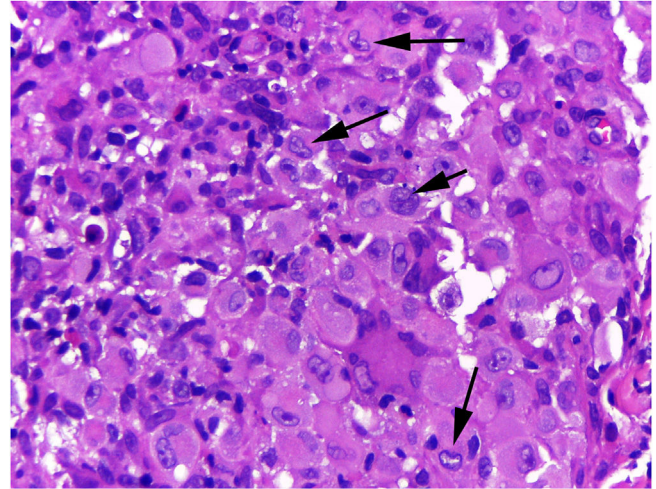


Figura 3 Histiocitose de Hashimoto-Pritzker - grande ampliação revela células com citoplasma eosinofílico abundante e núcleos claros ovoides ou em forma de rim (setas) (Hematoxilina & eosina, 400 \times).

presença de HCL. Os mesmos achados histopatológicos da lesão solitária podem ser vistos na doença multifocal uni ou multissistêmica.³

No estudo imuno-histoquímico das amostras de sete pacientes com HPR, foi encontrada imunorreatividade para as proteínas S100 e CD1a. O fenótipo de CLs foi confirmado pela presença específica de grânulos de Birbeck na microscopia eletrônica, realizada em metade dos casos.² A langerina

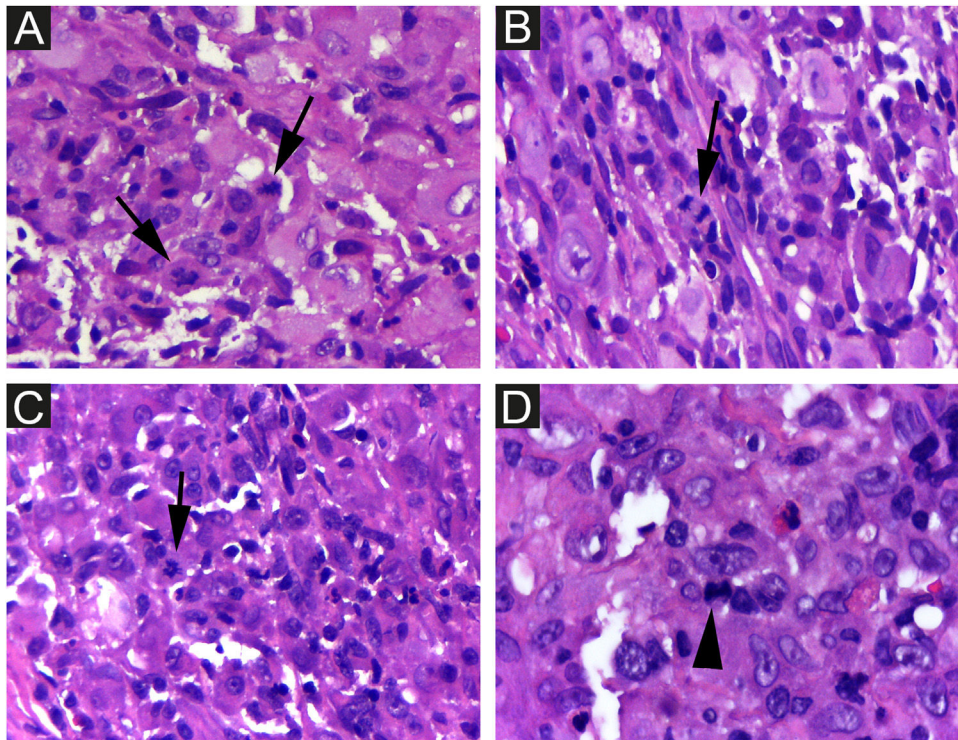


Figura 4 Histiocitose de Hashimoto-Pritzker. Há várias mitoses (setas). Hematoxilina & eosina, 400 \times .

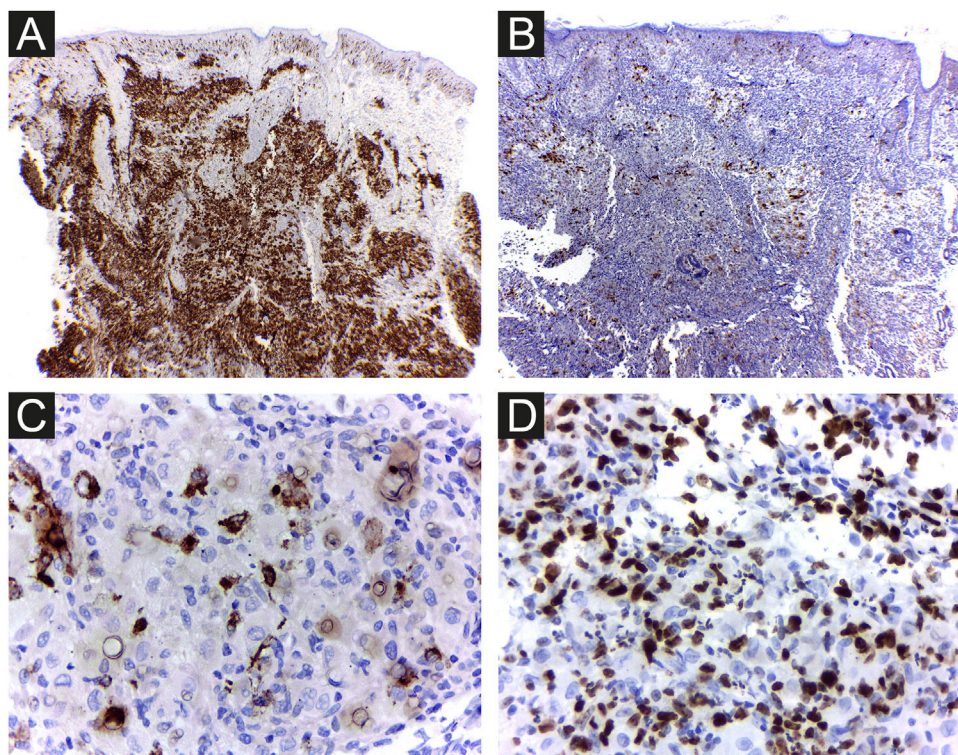


Figura 5 Histiocitose de Hashimoto-Pritzker. As células apresentam forte imunorreatividade com CD1a (A) e menos com CD207 (B e C). (D), Alto índice proliferativo com Ki67 (62%). Ampliação original 40× (A, B); 400× (C, D).

(CD207) é um receptor de superfície nas CLs, um dos principais constituintes moleculares dos grânulos de Birbeck. A imunomarcagem para CD207 permite descartar a possibilidade de histiocitose indeterminada.³

É difícil prever a gravidade da doença com base nos achados clínicos e histopatológicos iniciais. Há risco de mortalidade de aproximadamente 3%, e a chance de recidiva na RHP é de 10%.³ Portanto, é importante que os médicos descartem formas congênitas mais graves de HCL e realizem exames regulares de seguimento dos pacientes para evitar mortalidade futura. Considerando a HCL em geral, o paciente do presente caso apresentava como fatores clínicos ligados ao melhor prognóstico: doença limitada à pele e monolesional, lesão em membro distal e ausência de lesões em região de mucosa ou área seborreica. Se esses fatores prognósticos específicos se aplicam ou não à RHP, ainda não foi determinado. Achados de microscopia eletrônica, como menos de 25% de CLs com grânulos de Birbeck, foram considerados possíveis pistas para prognóstico favorável,³ e a densidade de células CD1a+ encontradas na lesão do paciente foi muito maior do que a de CD207+ (fig. 5A e B). Como medida de precaução, a criança será acompanhada com exame físico regular até pelo menos 2 anos de idade e por meio de exames laboratoriais completos e radiografias ósseas a cada seis meses.²

É aconselhável realizar a biópsia o mais precocemente possível, para obter elementos que caracterizem a forma cutânea isolada dessa histiocitose. Neste caso, é provável que a autocicatrização tenha sido acelerada pela biópsia, pois seu crescimento e infiltração desde o nascimento

regrediram nos primeiros dias após procedimento. Além da retículo-histiocitose de Hashimoto-Pritzker, há muitos outros casos de regressão espontânea de tumores relatados na literatura, e várias hipóteses patogênicas de regressão são propostas para diferentes tipos de tumores. Alguns desses mecanismos incluem apoptose, eficácia do sistema imunológico, microambiente tumoral⁴ e vacina.⁵

A densidade de linfócitos T-regulatórios não parece ser preditiva da evolução da doença na HCL. Entretanto, em relatos de câncer de laringe⁶ e linfoma de células B,⁷ a regressão observada após a biópsia foi atribuída a provável ativação da resposta imune⁶ ou desorganização do microambiente e reação imune em decorrência do trauma do procedimento.⁷

Ki-67 tem papel na divisão celular e geralmente é utilizado como marcador prognóstico e preditor de recorrência. O índice proliferativo encontrado no paciente do presente relato (62%) foi alto e superior ao descrito na literatura para RHP; assim, o papel da hipóxia e apoptose deve ser considerado. O resultado da avaliação imuno-histoquímica com Ki-67 em estudo de 11 casos foi $38,50 \pm 19,61$ (média \pm DP).⁸ Não foram encontradas diferenças no índice proliferativo comparando HCL cutânea autorregressiva em 21 pacientes e HCL cutânea não autorregressiva em dez pacientes.⁹

A criança recebeu as vacinas BCG e contra hepatite B, e seu efeito também deve ser considerado. A utilidade do BCG para induzir a remissão tumoral⁵ foi verificada no câncer de bexiga, e a vacina DTP (difteria-tétano-coqueluche) foi descrita como fator da indução de regressão no melanoma metastático.¹⁰

Suporte financeiro

Nenhum.

Contribuição dos autores

Luciana Prates Nogueira de Lima: Concepção do estudo; obtenção de dados; redação do manuscrito; aprovação da versão final do manuscrito.

Carolina Viza Amorim: Obtenção de dados; aprovação da versão final do manuscrito.

Rachel Martins Marinho: Obtenção de dados; aprovação da versão final do manuscrito.

Maria Letícia Cintra: Obtenção de dados; redação do manuscrito; participação efetiva na orientação da pesquisa; aprovação da versão final do manuscrito.

Elemir Macedo de Souza: Análise e interpretação; revisão crítica; orientação da pesquisa; aprovação da versão final do manuscrito.

Conflito de interesses

Nenhum.

Referências

1. Zaniccio VV, Carvalho LR, Guedes ACM, Silva CMR, Gontijo B. Case for diagnosis: Congenital Self – healing Reticulohistiocytosis. *An Bras Dermatol.* 2013;88:1001–3.
2. Zunino-Goutorbe C, Eschard C, Durlach A, Bernard P. Congenital Solitary Histiocytoma: A Variant of Hashimoto-Pritzker Histiocytosis. *Dermatology.* 2008;216:118–24.
3. Larsen L, Merin MR, Konia T, Armstrong AW. Congenital self-healing reticulohistiocytosis: concern for a poor prognosis. *Dermatol Online J.* 2012;18:2.
4. Ricci SB, Cerchiari U. Spontaneous regression of malignant tumors: Importance of the immune system and other factors (Review). *Oncol Lett.* 2010;1:941–5.
5. Radha G, Lopus M. The spontaneous remission of cancer: Current insights and therapeutic significance. *Transl Oncol.* 2021;14:101166.
6. Watkins MO, Tate AD, Lewis JS Jr, Garrett CG. Spontaneous Regression of Laryngeal Squamous Cell Carcinoma After Biopsy. *Ear Nose Throat J.* 2022;101:59–61.
7. Marrero-Alemán G, Montenegro-Dámaso T, Peñate Y. Primary Cutaneous Diffuse Large B-Cell Lymphoma, Leg Type, With Spontaneous Regression After Biopsy. *Am J Dermatopathol.* 2017;39:785–7.
8. Kapur P, Erickson C, Rakheja D, Carder KR, Hoang MP. Congenital self-healing reticulohistiocytosis (Hashimoto-Pritzker disease): ten-year experience at Dallas Children’s Medical Center. *J Am Acad Dermatol.* 2007;56:290–4.
9. Battistella M, Freitag S, Teillac DH, Brousse N, Prost Y, Bode-mer C. Neonatal and Early Infantile Cutaneous Langerhans Cell Histiocytosis. *Arch Dermatol.* 2010;146:149–56.
10. Tran T, Burt D, Eapen L, Keller OR. Spontaneous regression of metastatic melanoma after inoculation with tetanus-diphtheria-pertussis vaccine. *Curr Oncol.* 2013;20:e270–3.