



DERMATOLOGIA TROPICAL/INFECTOPARASITÁRIA

Tuberculose cutânea ulcerativa vulvar secundária à tuberculose do trato genital^{☆,☆☆}



Jiangfan Yu ^{id}^a, Wenxia Huang ^{id}^{a,b}, Guiying Zhang ^{id}^a e Rong Xiao ^{id}^{a,*}

^a Departamento de Dermatologia, Second Xiangya Hospital of Central South University, Changsha, China

^b Departamento de Dermatologia, The Fifth People Hospital of Hainan Province, China

Recebido em 21 de julho de 2021; aceito em 24 de novembro de 2021

PALAVRAS-CHAVE

Genital feminino;
Tuberculose cutânea;
Úlcera cutânea

Resumo A tuberculose, doença infecciosa crônica, cada vez mais representa certa ameaça à saúde pública e ao crescimento econômico. A tuberculose geralmente afeta os pulmões, a pleura, os linfonodos e raramente afeta a pele. A tuberculose cutânea que se manifesta como úlceras também é rara, e muitas vezes diagnosticada erroneamente ou não identificadas pelos clínicos. Este relato descreve uma paciente de 29 anos com úlcera vulvar havia 10 meses, acompanhada de menstruação irregular e aumento das secreções vaginais; após biópsia de pele e PCR endometrial, foi finalmente diagnosticada como tuberculose cutânea ulcerativa vulvar secundária à tuberculose genital. O tratamento antituberculose foi eficaz. A tuberculose cutânea é chamada de grande imitadora. A fim de tornar mais fácil para os médicos diagnosticar e tratar a tuberculose com maior precisão, essa doença foi revisada sistematicamente neste estudo.

© 2022 Publicado por Elsevier España, S.L.U. em nome de Sociedade Brasileira de Dermatologia. Este é um artigo Open Access sob uma licença CC BY (<http://creativecommons.org/licenses/by/4.0/>).

A tuberculose (TB), problema de saúde pública causado pela infecção por *Mycobacterium tuberculosis*, geralmente afeta os pulmões (80%) e em menos de 1% dos casos se apresenta

como TB cutânea (TBC).¹ A aparência clínica da TBC é bastante variada; a forma mais predominante é o lúpus vulgar, enquanto as lesões ulcerativas são raras, constituindo 2% dos casos de TBC.² A TBC é muitas vezes diagnosticada erroneamente e não identificada pelos clínicos. Neste relato, os autores apresentam um caso raro de TBC ulcerativa vulvar secundária à TB genital e revisam a literatura relevante. Paciente do sexo feminino, com 29 anos de idade, apresentava úlcera vulvar havia 10 meses. Desde que o segundo filho nasceu por cesariana, sua menstruação tornou-se irregular, muitas vezes acompanhada de leucorreia sanguinolenta, e finalmente apresentou amenorreia secundária. Ela não apresentava febre, sudorese noturna ou perda de peso. Foi

DOI referente ao artigo:

<https://doi.org/10.1016/j.abd.2021.11.004>

[☆] Como citar este artigo: Yu J, Huang W, Zhang G, Xiao R. Vulvar ulcerative cutaneous tuberculosis secondary to genital tract tuberculosis. *An Bras Dermatol.* 2022;97:786–8.

^{☆☆} Trabalho realizado no Departamento de Dermatologia, Second Xiangya Hospital, Central South University, China.

* Autor para correspondência.

E-mail: xiaorong65@csu.edu.cn (R. Xiao).

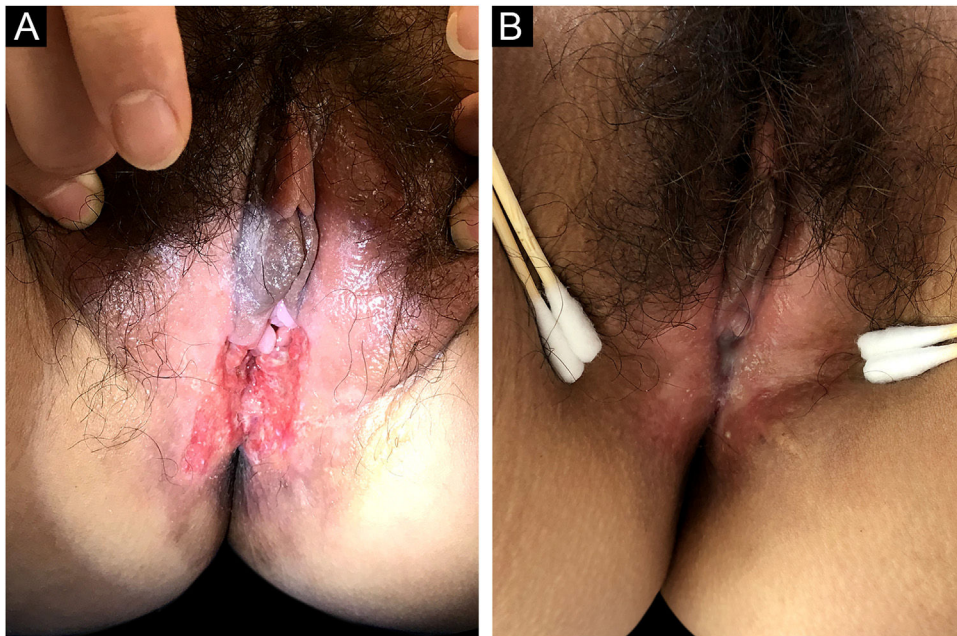


Figura 1 Imagens clínicas. (a) Aparência da úlcera antes do tratamento. (b) Úlcera cicatrizada após o tratamento.

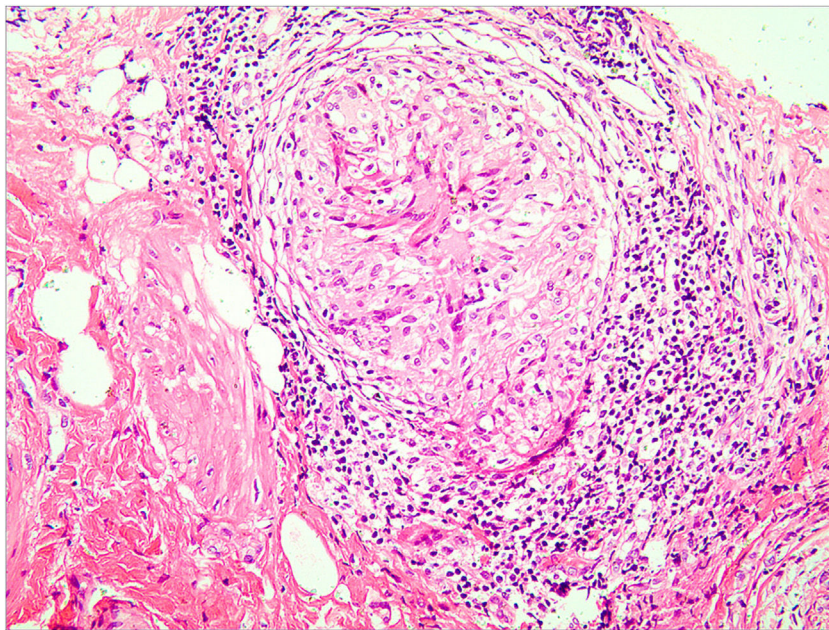


Figura 2 Granuloma com necrose caseosa e infiltrado linfocítico (Hematoxilina & eosina, 400×).

diagnosticada erroneamente como apresentando infecção bacteriana comum, doença de Behçet ou pioderma gangrenoso em clínicas locais, mas o tratamento anti-infeccioso e a terapia com glicocorticoides não foram eficazes. O exame físico revelou úlcera com exsudação purulenta e bordas infiltrativas na vulva (fig. 1a). A proporção de leucócitos e neutrófilos estava aumentada. O teste cutâneo com derivado proteico purificado (PPD) e o teste tuberculínico foram positivos. A histeroscopia revelou aderência dos cornos uterinos bilateralmente e trompas de falópio duplas. A detecção por PCR fluorescente quantitativo de *Mycobacterium tuberculo-*

sis em amostras endometriais foi positiva. A histopatologia da úlcera vulvar mostrou granulomas com necrose caseosa e infiltrado linfocítico, o que confirmou o diagnóstico de TBC ulcerativa vulvar secundária à TB genital. Como a paciente apresentava ácido úrico ligeiramente elevado, a pirazinamida pode causar um aumento no ácido úrico e a paciente teve algumas reações gastrointestinais ao tomar rifampicina, isoniazida e etambutol, foi decidido pela não utilização de pirazinamida após consideração abrangente. A úlcera cicatrizou no terceiro mês e foi acompanhada por cinco anos sem recorrência (fig. 1b). A TB cutânea geral-

mente ocorre como infecção secundária em pacientes com TB de órgãos internos.^{2,3} A manifestação clínica geral da TBC ulcerativa é uma lesão ulcerada com bordas irregulares e contornos nítidos com base purulenta.⁴ A presença de nódulos satélites amarelos ao redor da úlcera é característica da TBC ulcerativa.⁵ Além da lesão vulvar (fig. 2), a PCR endometrial confirmou TB endometrial no presente caso. O comprometimento endometrial é comum na TB genital, e geralmente se manifesta como secreções anormais, diminuição da menstruação ou amenorreia secundária.⁶ A paciente descrita no presente caso apresentou manifestações clínicas semelhantes às descritas anteriormente. A TB genital geralmente afeta as trompas de Falópio em quase 100% dos casos, e a vulva raramente, em 0,07%.⁷ No presente caso, a TBC ulcerativa da vulva é um sinal externo de TB genital. As opções de tratamento para vários tipos de TBC são as mesmas da TB, e duram pelo menos seis meses.^{8,9} A TBC não se cura sozinha e pode ser potencialmente fatal se o tratamento inadequado ou tardio causar a disseminação generalizada de *Mycobacterium tuberculosis*.¹⁰ Portanto, o diagnóstico precoce e o tratamento da TBC são particularmente importantes.

Suporte financeiro

Nenhum.

Contribuição dos autores

Jiangfan Yu: Contribuiu para o planejamento e desenho do estudo; escreveu o manuscrito.

Wenxia Huang: Conduziu a obtenção de dados e a análise estatística.

Guiying Zhang: Participou efetivamente da orientação da pesquisa, da conduta propedêutica e terapêutica dos casos estudados.

Rong Xiao: Contribuiu para o planejamento e desenho do estudo; realizou a revisão crítica da literatura e aprovou a versão final do manuscrito.

Conflito de interesses

Nenhum.

Referências

1. Santos JB, Figueiredo AR, Ferraz CE, Oliveira MH, Silva PG, Medeiros VLS. Cutaneous tuberculosis: epidemiologic, etiopathogenic and clinical aspects - part I. *An Bras Dermatol*. 2014;89:219–28.
2. Granado J, Catarino A. Cutaneous tuberculosis presenting as lupus vulgaris. *Int J Infect Dis*. 2020;96:139–40.
3. Schwartz NG, Price SF, Pratt RH, Langer AJ. Tuberculosis - United States, 2019. *MMWR Morb Mortal Wkly Rep*. 2020;69:286–9.
4. Turkmen M, Turk BG, Kandiloglu G, Dereli T. Tuberculosis cutis orificialis in an immunocompetent patient. *Cutis*. 2015;95:E4–6.
5. Kiliç A, Gül U, Gönül M, Soylu S, Cakmak SC, Demiriz D. Orifical tuberculosis of the lip: a case report and review of the literature. *Int J Dermatol*. 2009;48:178–80.
6. Gupta N, Sharma JB, Mittal S, Singh N, Misra R, Kukreja M. Genital tuberculosis in Indian infertility patients. *Int J Gynaecol Obstet*. 2007;97:135–8.
7. Nogales-Ortiz F, Tarancón I, Nogales FF Jr. The pathology of female genital tuberculosis. A 31-year study of 1436 cases. *Obstet Gynecol*. 1979;53:422–8.
8. Semaan R, Traboulsi R, Kanj S. Primary Mycobacterium tuberculosis complex cutaneous infection: report of two cases and literature review. *Int J Infect Dis*. 2008;12:472–7.
9. Bravo FG, Gotuzzo E. Cutaneous tuberculosis. *Clin Dermatol*. 2007;25:173–80.
10. Nachbar F, Classen V, Nachbar T, Meurer M, Schirren CG, Degitz K. Orifical tuberculosis: detection by polymerase chain reaction. *Br J Dermatol*. 1996;135:106–9.