

Tratamento do líquen plano penfigoide com mesalazina: novo uso do medicamento☆☆



Prezado Editor,

O líquen plano (LP) penfigoide foi descrito pela primeira vez por Kaposi, em 1892. É caracterizado pela formação generalizada de bolhas sobre a pele normal com LP preexistente.¹ Os autoanticorpos IgG contra os antígenos BPAg2, BPAg1 e 200kd levam ao desenvolvimento de LP penfigoide. O tratamento inclui dapsona, esteroides sistêmicos, ciclosporina, azatioprina e, mais recentemente, biológicos, incluindo ustekinumabe, com taxa de sucesso variável.²⁻⁴ Os autores descrevem um caso de LP penfigoide tratado com sucesso com mesalazina como novo uso de um medicamento mais antigo.

Um homem de 58 anos apresentava múltiplas pápulas violáceas, pruriginosas e placas no dorso das mãos e pés havia cinco anos (fig. 1), além de envolvimento orogenital. Foram observadas ocorrências recorrentes de múltiplas lesões vésico-bolhosas na pele normal, não lesionada, predominantemente nas extremidades e poucas lesões no tronco (fig. 2), por seis meses. Não foram observadas lesões vésico-bolhosas sobre as placas hiperpigmentadas preexistentes. O paciente tinha diagnóstico de diabetes *mellitus*, em tratamento com metformina oral. O esfregaço de Tzanck das bolhas revelou predominantemente neutrófilos polimorfonucleares. A histologia de uma placa hipertrófica mostrou hiperqueratose, vacuolização da camada basal e infiltrado linfocitário (fig. 1), enquanto que de uma lesão bolhosa revelou clivagem subepidérmica com neutrófilos e poucos eosinófilos (fig. 3). A imunofluorescência direta mostrou depósito linear de C3 na junção dermoepidérmica (fig. 3). Os recursos para realizar o ensaio imunoadsorvente ligado à enzima (ELISA) para BP180 ou *immunoblotting* não estavam disponíveis; portanto, não foi possível realizá-los.

O diagnóstico de LP penfigoide foi realizado com base nos achados descritos e o paciente foi tratado com mesalazina oral (800 mg, três vezes/dia). As lesões bolhosas apresentaram resolução em duas semanas, sem recorrência após seis meses de seguimento. Dipropionato de betametasona tópico (0,05%) foi utilizado como terapia adjuvante para as placas hipertróficas, com regressão gradual das lesões.

O LP penfigoide deve ser diferenciado do LP bolhoso, quando as bolhas surgem sobre lesões de LP preexistentes. Em contraste com o LP bolhoso, que ocorre em idosos, o LP penfigoide é visto em pacientes mais jovens, com bolhas de curta duração e mais neutrófilos na vesícula subepidérmica ao exame histopatológico. A imunofluorescência direta (IFD) revela deposição de IgG e C3 em padrão fino, linear e contínuo na zona da membrana basal (semelhante ao LP bolhoso),

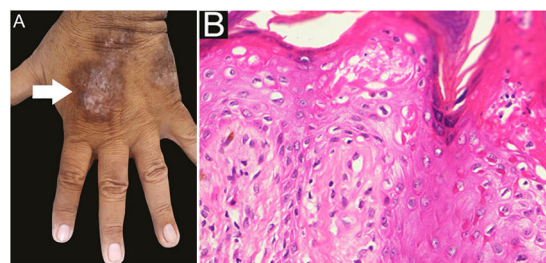


Figura 1 A - Imagem clínica do líquen plano hipertrófico (seta). B - Exame histopatológico mostrando hiperqueratose, paraceratose, acantose, vacuolização da camada basal e infiltrado linfocitário (Hematoxilina & eosina, 400×).

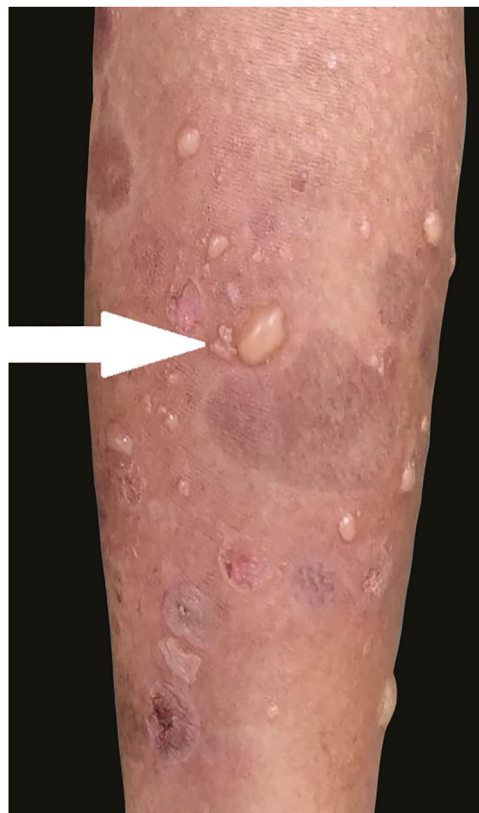

Figura 2 Imagem clínica de lesão tipo penfigoide bolhoso sobre pele normal e inflamada (seta).

mas a microscopia imunoeletrônica revela que esses depósitos estão localizados na base das bolhas, e não no teto, como no LP bolhoso.

A mesalazina (ácido 5 amino-salicílico) é um fármaco estruturalmente relacionado aos salicilatos e é usado principalmente como agente anti-inflamatório (para colite ulcerativa) e como droga modificadora da doença (DMARD) para o tratamento da artrite reumatoide e outras artrites soronegativas. Que seja de nosso conhecimento, a mesalazina não foi utilizada no tratamento de LP, LP bolhoso ou LP penfigoide.²⁻⁴ Nenhuma reação adversa importante foi observada no paciente, embora erupções liquenoides tenham sido relatadas durante a terapia com sulfasalazina.⁵ Como o paciente tinha diabetes *mellitus*, decidiu-se pelo uso da mesalazina, já que esta tem efeito favorável no meio metabólico. Os autores propõem a mesa-

DOI referente ao artigo:

<https://doi.org/10.1016/j.abd.2021.01.011>

☆ Como citar este artigo: Gandhi V, Kumar P, Chauhan A. Treatment of lichen planus pemphigoides with mesalamine: novel use of drug. *An Bras Dermatol.* 2022;97:838-9.

☆☆ Trabalho realizado na University College of Medical Science, New Delhi, Índia.

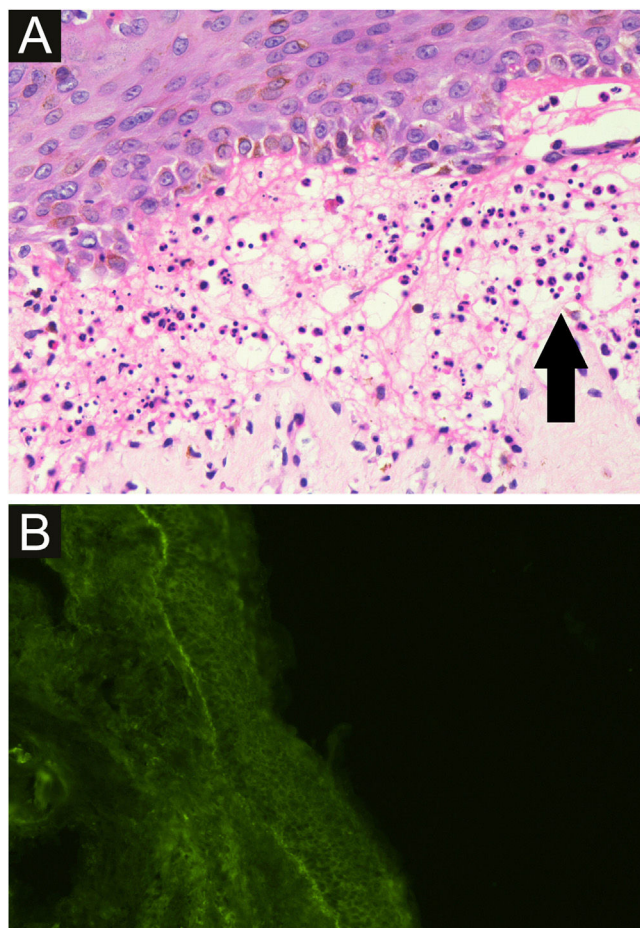


Figura 3 A - Microscopia óptica de lesão bolhosa mostrando clivagem subepidérmica com neutrófilos polimorfonucleares (seta) e poucos eosinófilos (Hematoxilina & eosina, 400×). B - Imunofluorescência direta mostrando depósito linear de C3 na junção dermoepidérmica, enquanto IgA, IgG, IgM, e fibrinogênio foram não reativos.

lazina como medicamento alternativo em LP penfigoide, especialmente em pacientes com síndrome metabólica, em função de seus efeitos anti-inflamatórios favoráveis.

Suporte financeiro

Nenhum.

Contribuição dos autores

Vijay Gandhi: Conceitos; projeto; definição do conteúdo intelectual; busca na literatura; estudos clínicos; preparação do manuscrito; edição do manuscrito; revisão do manuscrito; fiador.

Pradeep Kumar: Conceitos; definição do conteúdo intelectual; estudos clínicos; edição do manuscrito; revisão do manuscrito.

Ankita Chauhan: Conceitos; definição do conteúdo intelectual; estudos clínicos; edição do manuscrito; revisão do manuscrito.

Conflito de interesses

Nenhum.

Referências

1. Zaraq I, Mahfoudh A, Sellami MK, Chelly I, Euch DE, Zitouna M, et al. Lichen planus pemphigoides: four new cases and a review of the literature. *Int J Dermatol.* 2013;52:406-12.
2. Washio K, Nakamura A, Fukuda S, Hashimoto T, Horikawa T. A case of lichen planus pemphigoides successfully treated with a combination of cyclosporine and prednisolone. *Case Rep Dermatol.* 2013;5:84-7.
3. Long PG Jr, Maize JC. Coexisting Lichen planus and Bullous pemphigoid or Lichen planus pemphigoides? *J Am Acad Dermatol.* 1983;9:133-40.
4. Knisley RR, Petropolis AA, Mackey VT. Lichen planus pemphigoides treated with ustekinumab. *Cutis.* 2017;100:415-8.
5. Alstead EM, Wilson AG, Farthing MJ. Lichen planus and mesalazine. *J Clin Gastroenterol.* 1991;13:335-7.

Vijay Gandhi , Pradeep Kumar *
e Ankita Chauhan 

Departamento de Dermatologia & ISTs, University College of Medical Sciences e Guru Teg Bahadur Hospital, Delhi, Índia

* Autor para correspondência.

E-mail: drprdp007@yahoo.in (P. Kumar).

Recebido em 19 de outubro de 2020; aceito em 16 de janeiro de 2021

<https://doi.org/10.1016/j.abdp.2022.09.014>

2666-2752/ © 2022 Sociedade Brasileira de Dermatologia.

Publicado por Elsevier España, S.L.U. Este é um artigo Open Access sob uma licença CC BY (<http://creativecommons.org/licenses/by/4.0/>).