



ARTIGO ORIGINAL

Protocolo para uso do ultrassom com Doppler em pacientes com hidradenite supurativa^{☆,☆☆}



Ariany Tomaz de Aquino Saran Denofre ^{ID}^{a,*}, Carolina Meloni Stecca ^{ID}^a,
Juliana Yumi Massuda Serrano ^{ID}^a, Thais Helena Buffo ^{ID}^a, Rachel Polo Dertkigil ^{ID}^b
e Renata Ferreira Magalhães ^{ID}^a

^a Disciplina de Dermatologia, Faculdade de Ciências Médicas, Universidade Estadual de Campinas, Campinas, SP, Brasil

^b Disciplina de Radiologia, Faculdade de Ciências Médicas, Universidade Estadual de Campinas, Campinas, SP, Brasil

Recebido em 24 de julho de 2023; aceito em 20 de outubro de 2023

PALAVRAS-CHAVE

Protocolos clínicos;
Ultrassonografia;
Ultrassonografia,
Doppler

Resumo

Fundamentos: A hidradenite supurativa (HS) é doença inflamatória crônica que leva a formação de nódulos, abscessos e fístulas, com formação de cicatrizes e fibrose, causando importante prejuízo na qualidade de vida dos pacientes. O diagnóstico é clínico, utilizando-se escores para classificação da gravidade do quadro; o escore mais recomendado atualmente é o *International Hidradenitis Suppurativa Severity Scoring System* (IHS4). O ultrassom com Doppler tem sido utilizado para complementar a avaliação clínica dos pacientes com HS. É possível observar lesões subclínicas que mudam o estadiamento, a gravidade do caso e seu tratamento, clínico ou cirúrgico. O tratamento correto é essencial para que sejam minimizadas as sequelas dessa doença para o paciente.

Objetivo: Estabelecer protocolo ambulatorial do uso do ultrassom com Doppler no atendimento de pacientes com HS.

Métodos: Realizou-se revisão narrativa da literatura sobre o uso do ultrassom com Doppler em pacientes com HS; criou-se um protocolo de indicação e recomendações técnicas para avaliação com imagem em HS.

Resultados: Recomenda-se realizar a avaliação ultrassonográfica das áreas sintomáticas oito semanas após uso de antibióticos e quatro, 12 e 24 semanas após início dos imunobiológicos; aplicar a classificação de gravidade ultrassonográfica SOS-HS.

Limitações do estudo: A revisão não abrangeu toda a literatura sobre ultrassom e HS; não foi realizada revisão sistemática, mas sim narrativa.

DOI referente ao artigo:

<https://doi.org/10.1016/j.abd.2023.10.003>

[☆] Como citar este artigo: Denofre ATAS, Stecca CM, Serrano JYM, Buffo TH, Dertkigil RP, Magalhães RF. Doppler ultrasound protocol for use in patients with hidradenitis suppurativa. An Bras Dermatol. 2024;99:670–9.

^{☆☆} Trabalho realizado na Universidade Estadual de Campinas, Campinas, SP, Brasil.

* Autor para correspondência.

E-mail: ariany93@hotmail.com (A.T. Denofre).

Conclusões: A avaliação correta do estadiamento dos pacientes deve ser feita com o ultrassom dermatológico, para evitar a evolução para cicatrizes e fibroses com prejuízo na qualidade de vida dos pacientes.

© 2024 Sociedade Brasileira de Dermatologia. Publicado por Elsevier España, S.L.U. Este é um artigo Open Access sob uma licença CC BY (<http://creativecommons.org/licenses/by/4.0/>).

Introdução

A hidradenite supurativa (HS) é doença inflamatória crônica e imunomediada do folículo piloso que causa formação de nódulos, abscessos e fístulas, principalmente nas regiões axilar, inguinal e anogenital, com formação de cicatrizes em ponte e fibrose.¹⁻⁴ É doença recorrente e debilitante, que se apresenta após a puberdade, levando a importante prejuízo da qualidade de vida em virtude de dor, prurido, odor e sensação de queimação local; é a doença dermatológica com maior impacto psicossocial e maior DLQI.^{1,5,6}

Para guiar as decisões em relação ao tratamento da HS, é relevante a classificação clínica dos subtipos, além da determinação da gravidade.^{2,4} A abordagem do paciente envolve tanto o manejo de fatores de piora quanto o tratamento com medicações e procedimentos cirúrgicos para a retirada de fístulas e cicatrizes que permanecem como sítios de inflamação recorrente. Assim, maior precisão no estadiamento potencialmente impacta a decisão terapêutica quanto à instituição de tratamento adequado e proporcional à gravidade.⁵

O ultrassom (US) com Doppler com transdutor de alta frequência (acima de 15 MHz) tem sido utilizado para caracterizar o tipo de lesão e sua profundidade com maior precisão,^{2,5,7-9} uma vez que a palpação clínica das lesões pode não ser precisa ao diferenciar nódulos, abscessos e fístulas, principalmente quando houver intenso edema, o que é essencial para a avaliação e o manejo do paciente com HS.^{8,10,11}

Em comparação com a avaliação clínica isolada, o uso do US classifica significativa porcentagem dos pacientes para estágios mais avançados, alterando o planejamento terapêutico.^{2,8,11,12} Seu uso modificou o tratamento em 82% dos pacientes avaliados; em particular, em 24% deles o tratamento clínico foi alterado para cirúrgico.¹¹

Os principais achados ultrassonográficos na HS são dilatação dos folículos pilosos, alterações dérmicas, pseudocistos, coleções fluidas e fístulas. Foi proposto que a presença de três ou mais desses achados fazem o diagnóstico de HS - escore de 3 pontos na *Sonographic Scoring of Hidradenitis Suppurativa* (SOS-HS).¹¹ Mais recentemente foi definido, também, que há cinco lesões observadas na HS pelo US: pseudocistos, coleções, fístulas, fístulas e fragmento de pelos (chamados de *hair tracts*).¹³ O US com Doppler pode ser utilizado, ainda, para identificar fístulas subclínicas e caracterizar atividade inflamatória; foi estabelecido haver importante correlação entre os sintomas descritos pelos pacientes e achados ultrassonográficos.^{6,12,14} Um estudo mostrou que 76% dos pacientes avaliados apresentavam coleções fluidas, 71% apresentaram pseudocistos e 29% apresentaram fístulas, todos não diagnosticados no exame clínico.¹¹

É possível, também, monitorar a resposta do tratamento de maneira não invasiva por meio da avaliação da vascularização pelo Doppler¹⁰ e realizar melhor planejamento pré-operatório para lesões que necessitam de tratamento cirúrgico. Além disso, verificou-se alta correlação entre achados ultrassonográficos e histológicos. Há relação entre intensidade ao Doppler e infiltração neutrofílica e correlação histológica e ultrassonográfica do diâmetro da fístula.¹⁵ De modo semelhante ao escore de Hurley, foi criado o escore ultrassonográfico SOS-HS, que por utilizar lesões subclínicas, apresenta maior correspondência com a gravidade do paciente.¹⁴ Assim, o US tem se mostrado ferramenta essencial para maior acuidade na avaliação da gravidade e extensão das lesões da HS, potencialmente impactando as decisões terapêuticas, possibilitando tratamento precoce e efetivo para evitar suas complicações e necessidade de tratamento mais invasivo. Dessa maneira, é preciso instituir um protocolo de avaliação com US com Doppler como parte do exame físico do paciente.⁹

Materiais e métodos

Foi realizada revisão narrativa da literatura sobre o uso do US na HS para embasamento científico do protocolo. Os artigos foram pesquisados na base de dados da BVS, Embase, Scopus, Web of Science e PubMed. Foram levantados 301 artigos; ao excluir as duplicatas e após leitura de título e resumo, 96 artigos foram selecionados.

Para garantir a qualidade dos dados levantados para o protocolo, foram escolhidos artigos publicados em revistas classificadas pelos *Qualis* Periódicos da Plataforma Sucupira como A1, A2 e B1, permanecendo cinco, três e oito artigos, respectivamente (16 no total). Foram selecionados, também, dois livros publicados no assunto de US dermatológico.

Os dados extraídos foram utilizados para a elaboração do protocolo, o qual contém recomendações baseadas nos artigos de maior nível científico da revisão. Em seguida, foram recrutados pacientes atendidos desde março de 2021 no ambulatório de HS no ambulatório de Dermatologia para registro ultrassonográfico das lesões e incorporação no protocolo.

Resultados

Protocolo para uso do ultrassom com Doppler na hidradenite supurativa

Por que utilizar o US na HS?

O US é ferramenta importante para o diagnóstico precoce e preciso de lesões de pele, especialmente quando as lesões são pequenas ou não palpáveis.¹⁰ Ele também ajuda a identi-

Tabela 1 Escore ultrassonográfico para classificação da hidradenite supurativa – *Sonographic Scoring of Hidradenitis supurativa (SOS-HS)*

Estágio	
I	Uma coleção fluida e alteração na derme (nódulos pseudocísticos anecoicos ou hipoeoicos, aumento dos folículos pilosos, alteração de espessura e ecogenicidade da derme)
II	Duas a quatro coleções fluidas ou um trajeto fistuloso com alteração dérmica, afetando até dois segmentos corporais (uni ou bilateral)
III	Cinco ou mais coleções fluidas ou duas ou mais tratos fistulosos com alteração da derme ou acometimento de três ou mais segmentos corporais (uni ou bilateral)

Adaptado de Wortsman et al., 2013.¹¹

ficar fístulas subclínicas,¹⁶ o que pode afetar o estadiamento da doença.^{8,10,13,17,18} Os escores clínicos isolados podem subestimar o grau de comprometimento da doença. Além disso, o US com Doppler possibilita o mapeamento da extensão e da atividade das lesões de pele, facilitando a avaliação da eficácia do tratamento.^{10,13,15} A infiltração de corticoide pode ser guiada pelo US com maior precisão e melhores resultados.^{19,20} No caso de fístulas, o US ajuda a determinar a profundidade, o que influencia o tratamento apropriado, seja imunobiológico ou cirúrgico. O uso combinado de imunobiológicos e US antes da cirurgia é eficaz na prevenção da recorrência e na determinação precisa das margens cirúrgicas. Além disso, o US pode ser usado para avaliar possíveis recorrências após a cirurgia.^{10,21}

Classificação de gravidade

Examinar o paciente e utilizar os escores para classificação de gravidade antes da realização do US. Aplicar os escores de gravidade ultrassonográfico em seguida. O escore ultrassonográfico de mais fácil aplicação é o SOS-HS (tabela 1),^{15,18,22} que utiliza a contagem de lesões ultrassonográficas (de maneira semelhante o Hurley) para definir estágio I, II ou III – esse último, o de maior gravidade.

Intervalo entre os exames

O US pode ser utilizado para seguimento de resposta ao tratamento. Deve ser realizado na primeira consulta,^{15,18} após oito semanas de antibióticos,¹⁵ nas semanas 4, 12 e 24 no uso de imunobiológicos,²³ após 12 semanas após infiltração^{19,20} e seis meses para avaliar recorrência pós-cirúrgica.²¹

Aspectos técnicos

O US deve estar configurado com ponto focal nos primeiros 3 cm da parte superior da tela e deve ter o ajuste para US dermatológico.¹⁷ Frequência, ganho e volume da imagem devem ser mantidos constantes, para evitar problemas na reprodutibilidade.^{15,22}

O US dermatológico pode utilizar uma frequência entre 13,5 a 100 MHz; entre 20 e 25 MHz examina-se a epiderme e a derme, e de 50 a 100 MHz visualiza-se apenas a epiderme.²⁴ A recomendação é de uso de diversos probes entre 5-22 MHz.^{8,10,13-15,22,23,25,26} Utilizar sempre probe linear.^{8,14,22,25,27}

O exame deve ser executado preferencialmente pelo mesmo investigador,^{14,15,22,25} treinado em US e dermatologia,^{13,17,21,26} ou por dermatologistas com experiência de pelo menos 10 anos em HS e dois operadores de US que tenham recebido treinamento.¹⁸

Execução

Durante a realização do exame de US com Doppler em pacientes com HS, é importante seguir uma sequência de passos para garantir a eficácia do procedimento. Primeiro, é necessário realizar o exame após a avaliação clínica do paciente, levando em consideração os critérios estabelecidos.^{8,18} Além disso, é essencial conversar com o paciente para explicar o procedimento e obter informações sobre a evolução das lesões.

Antes de iniciar o exame, recomenda-se aplicar quantidade adequada de gel na área a ser examinada ou diretamente no probe do US.^{14,17} Em seguida, realiza-se a inspeção visual e a palpação da área lesional e perilesional em local bem iluminado. Para melhor visualização, é importante reduzir a luz da sala e posicionar a lesão próxima ao operador e ao probe.¹⁷

Durante o exame, o probe deve ser suavemente posicionado perpendicularmente à lesão, conforme demonstrado na figura 1.²⁷ É importante fazer pouca pressão e estabilizar a mão, apoiando o quinto dedo. A captura da imagem deve ser feita em dois eixos perpendiculares, abrangendo tanto a área lesional quanto a perilesional.^{8,10,14,17,25} Se necessário, é possível realizar a comparação com a área contralateral.

Além disso, é recomendada a análise com Color Doppler para avaliar o padrão de vasculatura da área lesional e perilesional, bem como detectar o calibre dos vasos. Se houver necessidade, pode-se utilizar a curva espectral para diferenciar entre veias e artérias e analisar a velocidade do fluxo.¹⁷

Avaliação ultrassonográfica das lesões

Durante a avaliação de pacientes com HS, é necessário seguir uma sequência de passos para análise completa e sistemática. Primeiramente, é importante avaliar todas as lesões presentes^{8,27} em pelo menos duas regiões diferentes.¹⁰ Além disso, é fundamental examinar sempre as axilas e as regiões inguinais, assim como as áreas perineal e perianal.^{8,10,18} Na impossibilidade de aplicar o US desse modo, avaliar pelo menos todas as áreas sintomáticas.¹⁵

Para uma abordagem padronizada, recomenda-se utilizar uma sequência específica, começando de cima para baixo e de medial para lateral. Durante o exame, é necessário identificar o tipo de lesão de acordo com suas características e descrever as alterações dérmicas presentes.¹⁰ É importante, também, medir o tamanho das lesões e o diâmetro máximo dos nódulos, abscessos e fístulas. A localização precisa das lesões deve ser descrita.^{10,15,22,23,27}

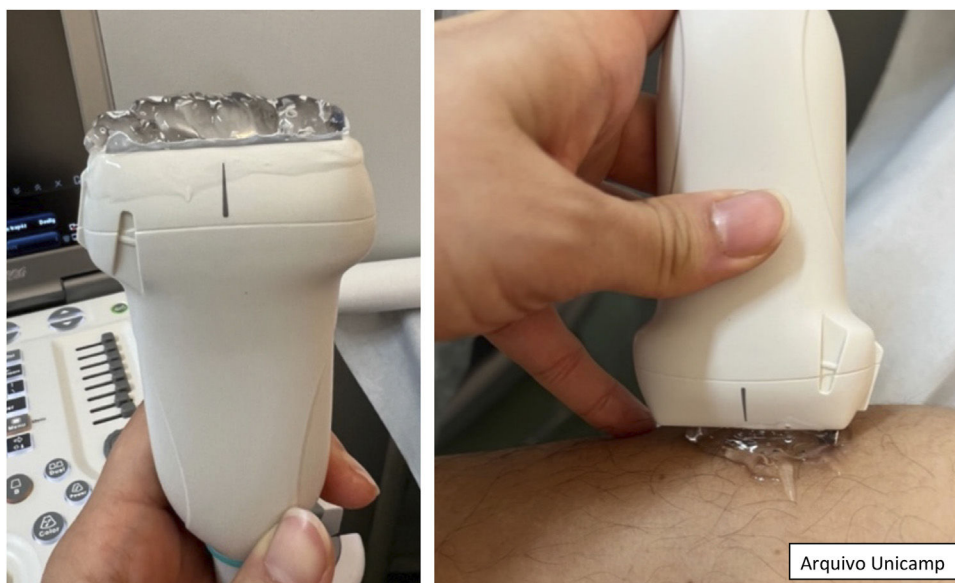

Figura 1 Quantidade a ser utilizada de gel e posicionamento perpendicular do probe.

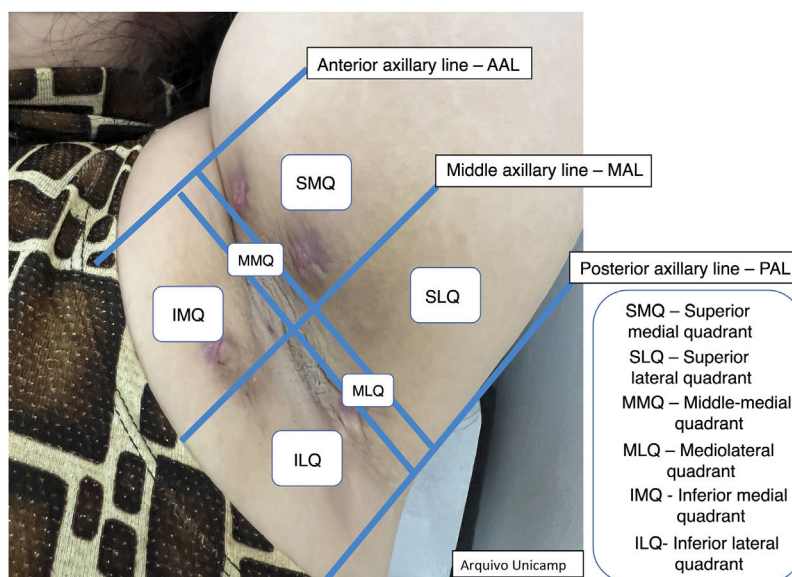


Figura 2 Região axilar e intermamária.

Para facilitar a identificação e o registro das lesões, pode-se utilizar numeração (p.ex., C1, C2 para coleções e F1, F2 para fístulas). Caso o paciente apresente múltiplas fístulas, é recomendado selecionar a maior delas para avaliação mais precisa.^{21,28}

Além disso, descrever a localização exata de cada lesão pode ser desafiador em virtude da quantidade de lesões. Desse modo, os autores sugerem a classificação em quadrantes das áreas anatômicas Quadrantes Ultrassonográficos na Hidradenite Supurativa (QUHS) para auxiliar na descrição do laudo (figs. 2-4). Essa classificação foi pensada utilizando reparos anatômicos como a linha axilar anterior, média e posterior, para formação dos quadrantes. Também é possível incorporar a descrição das lesões em “horas” e terços externo, médio e interno (para cada quadrante). Por exem-

plo, na [figura 2](#) há uma lesão no quadrante superior medial da axila esquerda, às 12 horas, no terço interno. Desse modo, é possível localizar as lesões de maneira mais precisa.

Classificação das áreas anatômicas QUHS

[figuras 2-4.](#)

Estruturas ultrassonográficas

Os achados ultrassonográficos já descritos na literatura são:^{11,13,16}

1. Dilatação dos folículos pilosos.

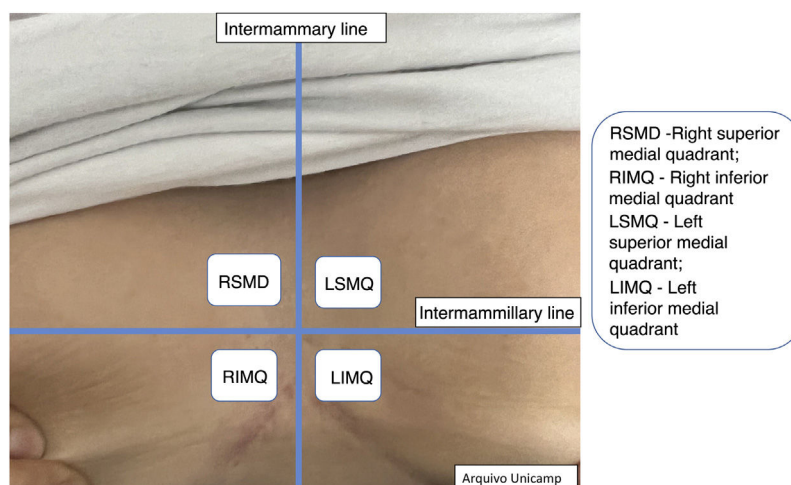


Figura 3 Região intermamária.

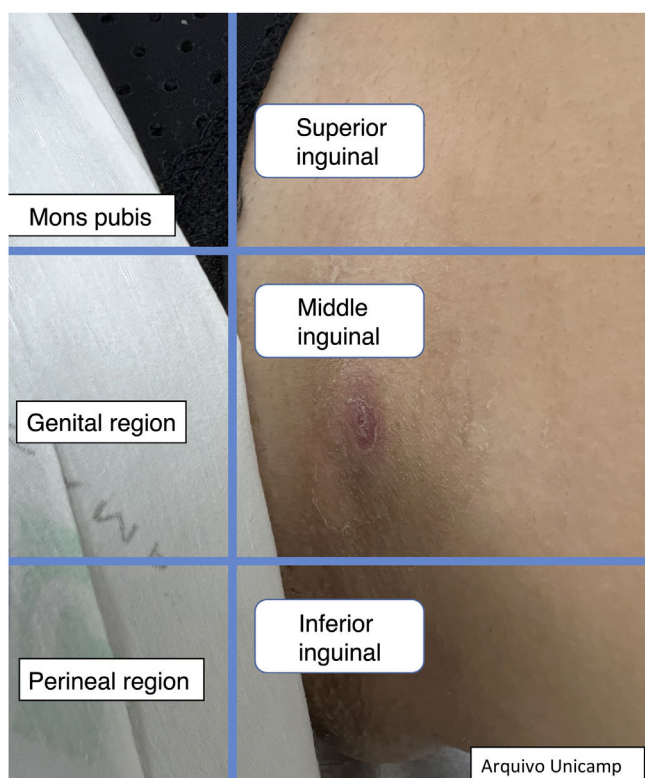


Figura 4 Região inguinal.

2. Alterações de espessura e ecogenicidade da derme (fig. 5).

3. Pseudocistos dérmicos anecoicos ou hipoeicoicos – estruturas redondas ou ovais hipoeicoicas e anecoicas na derme e/ou estrutura hipodérmica com < 1 cm, podendo corresponder a nódulos ou abscessos, clinicamente (fig. 6).

4. Coleções fluidas anecoicas com ecos (debris) – fluido dérmico hipoeicoico ou anecoico e/ou estrutura hipodérmica em saco conectada à base do folículo piloso aumentado, correspondendo clinicamente a abscesso ou fístula (fig. 7).

5. Fístula/tratos fistulosos hipoeicoicos na derme e subcutâneo – estrutura em banda hipoeicoica ou anecoica dérmica

ou hipodérmica conectada à base de um folículo piloso aumentado (fig. 8).

Mais recentemente, um consenso internacional de *experts* validou, além das lesões acima citadas, os *hair tracts*, ou fragmentos de pelos, com aparência trilamelar, bilaminar ou monolaminar, com padrão linear hiperecoico (fig. 9).^{9,13}

Avaliações complementares

A avaliação da vascularização com o Doppler propicia uma avaliação objetiva do grau de inflamação e atividade da doença. Pode ser graduado como ausente, periférico, interno ou mista (fig. 10).^{15,22,23,25}

Também é possível graduar a intensidade da vascularização²² como alta, se múltiplos sinais; moderada, se alguns sinais de fluxo; mínima, se alguns pontos; e ausente. Nódulos e abscessos apresentam padrão periférico; fístulas simples, padrão periférico e misto; e fístulas complexas, padrão misto. Nódulos mostram intensidade moderada a baixa,²⁰ e abscessos e fístulas mostram alto a moderado grau de vascularização.^{13,22} Conforme a doença vai se tornando crônica, a vascularização muda de periférico para misto.²²

Outra avaliação complementar importante é a graduação da fibrose (fig. 11),¹⁶ que pode se apresentar como ausente (grau 0), como banda hipoeicoica fina periférica com padrão fibrilar (grau 1) e banda hipoeicoica espessa, periférica, com padrão fibrilar que invade o lúmen da fístula e produz um halo hipoeicoico visível na transversal (grau 2).

Uma fístula com maior grau de fibrose, é crônica e de tratamento cirúrgico.

Por fim, também é possível observar e graduar o edema perilesional, que se correlaciona diretamente com inflamação e sintomas associados, como dor (fig. 12).^{23,25} Pode ser ausente (grau 0), hiperecogenicidade hipodérmica (grau 1) ou hiperecogenicidade hipodérmica e fluido anecoico entre os lóbulos de gordura da hipoderme (grau 2).

Outro achado possível são os linfonodos reacionais que apresentam formato elíptico, bem definido com espessa-

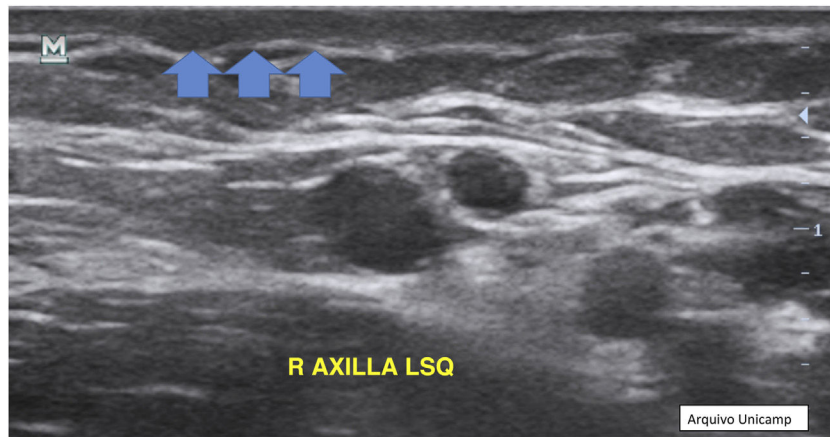


Figura 5 Alteração da espessura e ecogenicidade da derme.

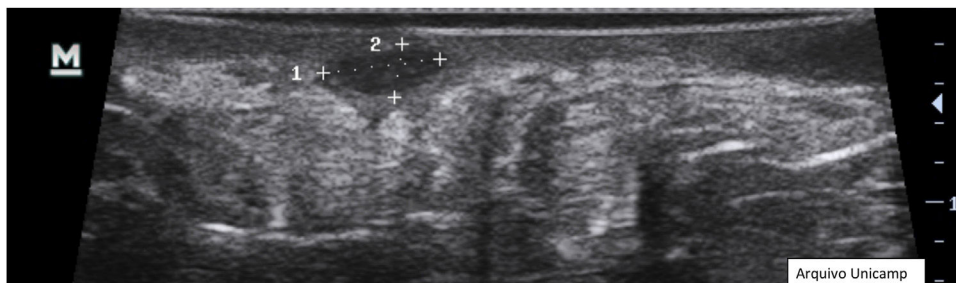


Figura 6 Pseudocisto.

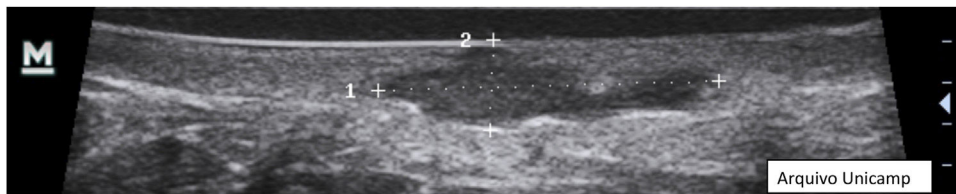


Figura 7 Coleções fluidas.

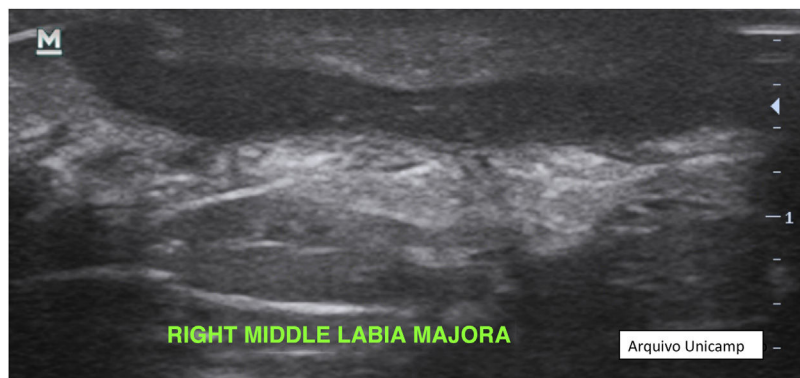


Figura 8 Fístulas.

mento da cortical, hipoeicoica, e a medula hipereicoica na parte central (fig. 13).^{17,22,28} Em geral, tem 1 cm de diâmetro e ao Doppler há vasos hilares no centro ou em uma das bordas.^{10,17,24}

Ultrassom no ato cirúrgico

Determinação da margem no intraoperatório com exame ultrassonográfico pode evitar recorrência. A técnica para

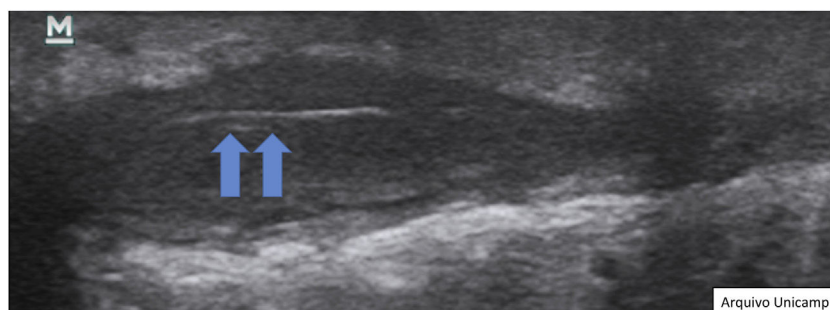


Figura 9 "Hair tracts".

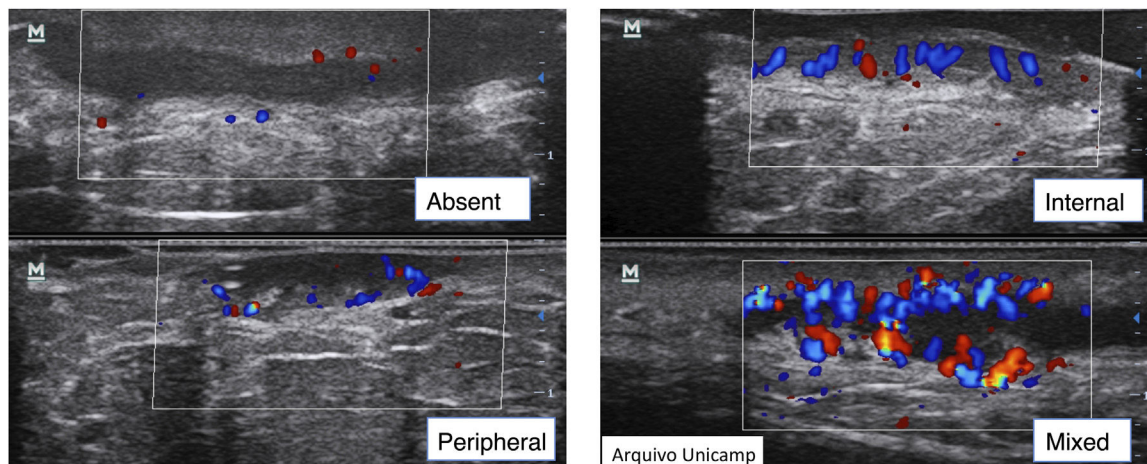


Figura 10 Tipo de vascularização ao Doppler.

determinar a margem cirúrgica ultrassonográfica envolve determinar a margem clínica com 0,5cm de margem da lesão e explorar transversalmente as bordas marcadas com o US. Então, aumentar a área a ser excisada se houver presença de lesões subclínicas, repetindo o processo até não haver mais lesões.²⁵

Registro das informações no prontuário¹⁷

Incluir no registro do prontuário o tipo de lesão, localização anatômica (figs. 2-4), diâmetro, vascularização, estruturas ao redor que sejam relevantes e atividade inflamatória por meio do Doppler e grau de edema.

Cuidados com o aparelho¹⁷

Como as lesões de HS podem ser drenantes, recomenda-se utilizar capas de plástico para o exame, sem prejuízo importante das imagens. Após cada paciente, limpar os probes com solução alcoólica.

Limitações do uso do ultrassom

Apesar das diversas vantagens, os aparelhos de US disponíveis não permitem reconhecer lesões menores que 0,1 mm, não mostram pigmento ou lesões apenas epidérmicas,^{8,17} ambos não impactando na avaliação da HS.

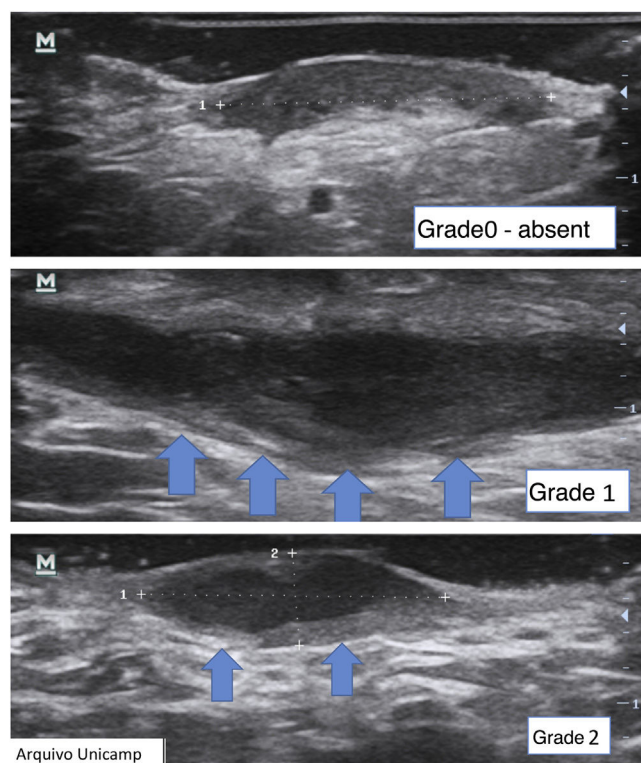


Figura 11 Graduação da fibrose.

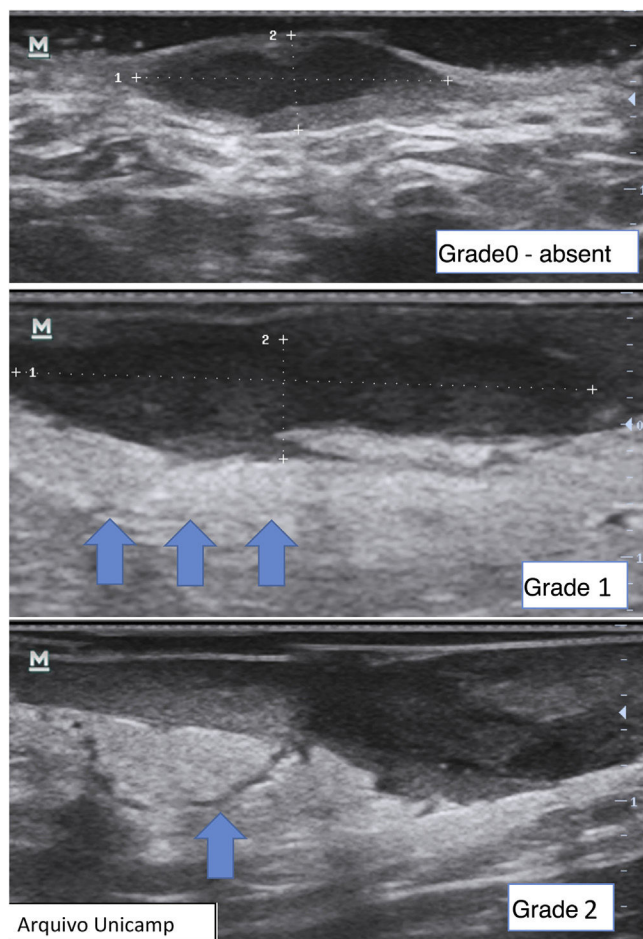


Figura 12 Graduação do edema perilesional.

Discussão

O uso de US dermatológico nos atendimentos dos pacientes com HS torna possível identificar com maior acurácia os tipos

de lesões que o paciente apresenta no momento do exame.¹⁴ Comparações entre índices clínicos e ultrassonográficos⁹ demonstraram que a propedêutica clínica, com frequência, subestima a gravidade dos pacientes, o que impacta o planejamento terapêutico. O US possibilita, também, a avaliação objetiva de resposta ao tratamento por meio do Doppler,²² planejamento adequado de tratamento de fístulas de acordo com sua característica⁵ e planejamento cirúrgico mais preciso com menor recidiva.²⁵

O paciente com HS lida com as exacerbações agudas (*flares*) além das sequelas de lesões prévias. Como os pacientes demoram, em média, 7,2 anos²⁹ para terem o diagnóstico, as múltiplas lesões ativas e inativas, além da fibrose, dificultam a avaliação precisa da lesão. Os nódulos, abscessos e os diferentes tipos de fístulas requerem diferentes intervenções terapêuticas. Fístulas superficiais podem ser tratadas com *deroofing*, enquanto as mais profundas devem ser tratadas com exérese cirúrgica convencional.⁵

Na literatura brasileira não há protocolo que traga orientações quanto ao uso do US na HS. Este protocolo utilizou as principais evidências da literatura, abrangendo todos os achados da HS, com o objetivo de melhorar a assistência a esses pacientes. É possível que futuras terapêuticas sejam guiadas de acordo com os achados ultrassonográficos, com previsão de início e resposta ao tratamento de acordo com o seguimento com o aparelho.²⁵

Conclusão

A avaliação completa da anatomia e grau de inflamação de maneira não invasiva e interativa, ao vivo, dos pacientes com HS é proporcionada pelo exame ultrassonográfico dermatológico, em comparação com o exame clínico. Este protocolo permite guiar seu uso nos atendimentos dos pacientes com HS, para melhorar o seguimento e o tratamento desses pacientes.

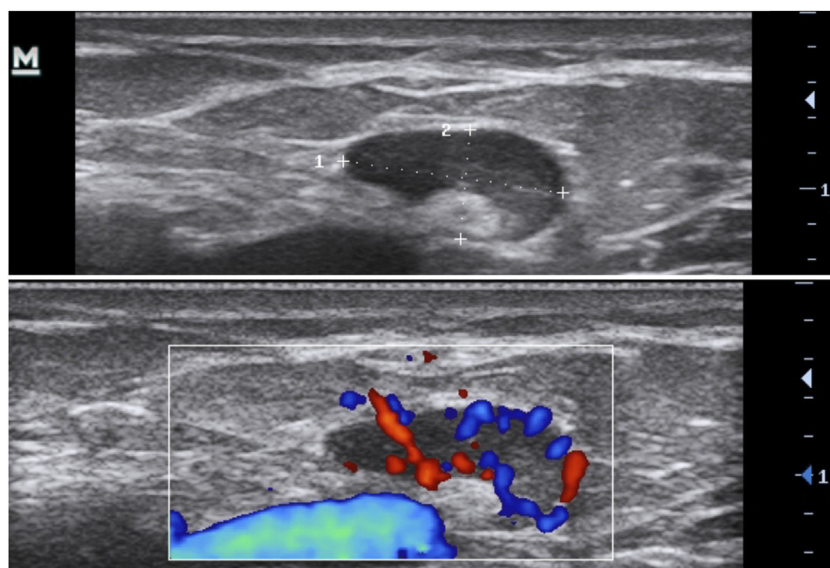


Figura 13 Linfonodo reacional sem alteração.

Suporte financeiro

Nenhum.

Contribuição dos autores

Ariany Tomaz de Aquino Saran Denofre: Concepção e o desenho do estudo; levantamento dos dados, ou análise e interpretação dos dados; redação do artigo; obtenção, análise e interpretação dos dados; participação intelectual em conduta propedêutica e/ou terapêutica de casos estudados; revisão crítica da literatura.

Carolina Meloni Stecca: Obtenção, análise e interpretação dos dados; participação efetiva na orientação da pesquisa; participação intelectual em conduta propedêutica e/ou terapêutica de casos estudados.

Juliana Yumi Massuda Serrano: Obtenção, análise e interpretação dos dados; participação efetiva na orientação da pesquisa; participação intelectual em conduta propedêutica e/ou terapêutica de casos estudados.

Thais Helena Buffo: Obtenção, análise e interpretação dos dados; participação efetiva na orientação da pesquisa; participação intelectual em conduta propedêutica e/ou terapêutica de casos estudados.

Rachel Polo Dertkigil: Obtenção, análise e interpretação dos dados; participação efetiva na orientação da pesquisa; participação intelectual em conduta propedêutica e/ou terapêutica de casos estudados.

Renata Ferreira Magalhães: Concepção e o desenho do estudo; revisão crítica do conteúdo intelectual importante; participação efetiva na orientação da pesquisa; participação intelectual em conduta propedêutica e/ou terapêutica de casos estudados; aprovação final da versão final do manuscrito.

Conflito de interesses

Nenhum.

Referências

- Zouboulis CC, Desai N, Emtestam L, Hunger RE, Ioannides D, Juhász I, et al. European S1 guideline for the treatment of hidradenitis suppurativa/acne inversa. *J Eur Acad Dermatol Venereol.* 2015;29:619–44.
- Magalhães RF, Rivitti-Machado MC, Duarte GV, Souto R, Nunes DH, Chaves M, et al. Consensus on the treatment of hidradenitis suppurativa - Brazilian Society of Dermatology. *An Bras Dermatol.* 2019;94:7–19.
- Canoui-Poitrine F, Le Thuaut A, Revuz JE, Viallette C, Gabison G, Poli F, et al. Identification of three hidradenitis suppurativa phenotypes: latent class analysis of a cross-sectional study. *J Invest Dermatol.* 2013;133:1506–11.
- van der Zee HH, Jemec GB. New insights into the diagnosis of hidradenitis suppurativa: clinical presentations and phenotypes. *J Am Acad Dermatol.* 2015;73:23–6.
- Martorell A, Giovanardi G, Gomez-Palencia P, Sanz-Motilva V. Defining fistular patterns in hidradenitis suppurativa: impact on the management. *Dermatol Surg.* 2019;45:1237–44.
- Nguyen TV, Damiani G, Orenstein LAV, Hamzavi I, Jemec GB. Hidradenitis suppurativa: an update on epidemiology, phenotypes, diagnosis, pathogenesis, comorbidities and quality of life. *J Eur Acad Dermatol Venereol.* 2021;35:50–61.
- Martorell A, Caballero A, González Lama Y, Jiménez-Gallo D, Lázaro Serrano M, Miranda J, et al. Management of patients with hidradenitis suppurativa. *Actas Dermo-Sifiliográficas.* 2016;107:32–42.
- Martorell A, Alfageme Roldán F, Vilarrasa Rull E, Ruiz-Villaverde R, Román De Gabriel J, García Martínez F, et al. Ultrasound as a diagnostic and management tool in hidradenitis suppurativa patients: a multicentre study. *J Eur Acad Dermatol Venereol.* 2019;33:2137–42.
- Martorell A, Wortsman X, Alfageme F, Roustan G, Arias-Santiago S, Catalano O, et al. Ultrasound evaluation as a complementary test in hidradenitis suppurativa: proposal of a standardized report. *Dermatol Surg.* 2017;43:1065–73.
- Wortsman X. Imaging of hidradenitis suppurativa. *Dermatol Clin.* 2016;34:59–68.
- Wortsman X, Moreno C, Soto R, Arellano J, Pezo C, Wortsman J. Ultrasound in-depth characterization and staging of hidradenitis suppurativa. *Dermatol Surg.* 2013;39:1835–42.
- Napolitano M, Calzavara-Pinton PG, Zanca A, Bianchi L, Caposiena Caro RD, Offidani AM, et al. Comparison of clinical and ultrasound scores in patients with hidradenitis suppurativa: results from an Italian ultrasound working group. *J Eur Acad Dermatol Venereol.* 2019;33:e84–7.
- Lacarrubba F, Dini V, Napolitano M, Venturini M, Caposiena Caro DR, Molinelli E, et al. Ultrasonography in the pathway to an optimal standard of care of hidradenitis suppurativa: the Italian ultrasound working group experience. *J Eur Acad Dermatol Venereol.* 2019;33:10–4.
- Zarchi K, Yazdanyar N, Yazdanyar S, Wortsman X, Jemec GB. Pain and inflammation in hidradenitis suppurativa correspond to morphological changes identified by high-frequency ultrasound. *J Eur Acad Dermatol Venereol.* 2015;29:527–32.
- Caposiena Caro RD, Cannizzaro MV, Botti E, Di Raimondo C, Di Matteo E, Gaziano R, et al. Clindamycin versus clindamycin plus rifampicin in hidradenitis suppurativa treatment: clinical and ultrasound observations. *J Am Acad Dermatol.* 2019;80:1314–21.
- Nguyen TV, Damiani G, Orenstein LA, Hamzavi I, Jemec GB. Hidradenitis suppurativa: an update on epidemiology, phenotypes, diagnosis, pathogenesis, comorbidities, and quality of life. *J Eur Acad Dermatol Venereol.* 2021;35:50–61.
- Wortsman X. Atlas of dermatologic ultrasound. Santiago, Chile: Universidad de Chile; 2018.
- Nazzaro G, Passoni E, Guanziroli E, Casazza G, Muratori S, Barbareschi M, et al. Comparison of clinical and sonographic scores in a cohort of 140 patients with hidradenitis suppurativa from an Italian referral centre: a retrospective observational study. *Eur J Dermatol.* 2018;28:845–7.
- Salvador-Rodríguez L, Arias-Santiago S, Molina-Leyva A. Ultrasound-assisted intralesional corticosteroid infiltrations for patients with hidradenitis suppurativa. *Sci Rep.* 2020;10:13363.
- Álvarez P, García-Martínez FJ, Poveda I, Pascual JC. Intralesional triamcinolone for fistulous tracts in hidradenitis suppurativa: an uncontrolled prospective trial with clinical and ultrasonographic follow-up. *Dermatology.* 2020;236:46–51.
- Cuenca-Barrales C, Salvador-Rodríguez L, Arias-Santiago S, Molina-Leyva A. Pre-operative ultrasound planning in the surgical management of patients with hidradenitis suppurativa. *J Eur Acad Dermatol Venereol.* 2020;34:2362–7.
- Caposiena Caro RD, Solivetti FM, Bianchi L. Power doppler ultrasound assessment of vascularization in hidradenitis suppurativa lesions. *J Eur Acad Dermatol Venereol.* 2018;32:1360–7.

23. Frew JW, Navrazhina K, Grand D, Sullivan-Whalen M, Gilleau-deau P, Garcet S, et al. The effect of subcutaneous brodalumab on clinical disease activity in hidradenitis suppurativa: an open-label cohort study. *J Am Acad Dermatol.* 2020;83:1341–8.
24. Kleinerman R, Whang TB, Bard RL, Marmur ES. Ultrasound in dermatology: principles and applications. *J Am Acad Dermatol.* 2012;67:478–87.
25. Wortsman X, Castro A, Figueroa A. Color doppler ultrasound assessment of morphology and types of fistulous tracts in hidradenitis suppurativa (HS). *J Am Acad Dermatol.* 2016;75:760–7.
26. Grand D, Frew JW, Navrazhina K, Krueger JG. Doppler ultrasound-based noninvasive biomarkers in hidradenitis suppurativa: evaluation of analytical and clinical validity. *Br J Dermatol.* 2021;184:688–96.
27. Kelekis NL, Efstathopoulos E, Balanika A, Spyridopoulos TN, Pelekanou A, Kanni T, et al. Ultrasound aids in diagnosis and severity assessment of hidradenitis suppurativa. *Br J Dermatol.* 2010;162:1400–2.
28. Wortsman X, Jemec G. *Dermatologic ultrasound with clinical and histologic correlations.* Santiago, Chile: Universidad de Chile; 2013.
29. Brasil. Ministério da Saúde. *Protocolo Clínico e Diretrizes Terapêuticas da hidradenite supurativa.* Brasília: Ministério da Saúde, 2020.