

CARTAS - TROPICAL/INFECTOPARASITÁRIA

Lobomicose: lesão única no lábio☆☆

Prezado Editor,

Paciente do sexo masculino, 66 anos, agricultor, procedente de Coari, estado do Amazonas. Evolução de 10 anos com lesão no lábio superior. Ao exame, observou-se lesão tumoral eritematosa, infiltrada, de consistência firme, no lábio superior à direita (fig. 1). O exame clínico geral e exames laboratoriais não apresentaram alterações.

Foi realizada biopsia da lesão, e no exame histopatológico observou-se infiltrado inflamatório nodular, granulomatoso, em toda a espessura da derme e hipoderme, constituído de histiócitos epitelioides e numerosas células gigantes contendo estruturas fúngicas arredondadas em disposição catenular compatíveis com *Lacazia loboi* (figs. 2 e 3).

Como exérese cirúrgica da lesão (fig. 4) e iniciou-se tratamento com itraconazol na dose de 100 mg, de 12/12 horas, por via oral, durante seis meses, em tentativa de prevenir recidiva. O paciente está no oitavo mês de acompanhamento, evoluindo satisfatoriamente, sem recidiva da lesão.

A lobomicose (doença de Jorge Lobo) foi descrita pela primeira vez em 1931 pelo dermatologista Jorge Oliveira Lobo. É micose subcutânea caracterizada habitualmente por lesões nodulares de aspecto queiloideano; entretanto, pode haver polimorfismo lesional com lesões em placas, pápulas, máculas, verrucosidades, ulcerações e lesões cicatriciais, de evolução lenta, por vezes dificultando o diagnóstico clínico.^{1,2} As lesões são geralmente assintomáticas, embora possa ocorrer prurido e disestesia.² A doença é ocasionada por fungo leveduriforme, denominado *Lacazia loboi*, que recentemente foi renomeado para *Paracoccidioides lobo-georgii*, seguindo regras taxonômicas atuais, após ampla revisão nomenclatural.³

DOI referente ao artigo:

<https://doi.org/10.1016/j.abd.2024.03.004>

☆ Como citar este artigo: Nunes KKS, Schettini APM, Rodrigues CAC, Talhari S. Lobomycosis: single lesion on the lip. An Bras Dermatol. 2024;99. <https://doi.org/10.1016/j.abd.2024.03.004>

☆☆ Trabalho realizado no Fundação Hospitalar Alfredo da Matta, Manaus, AM, Brasil.

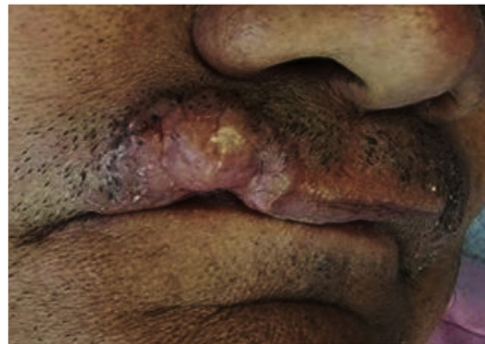

Figura 1 Lesão tumoral com evolução de 10 anos.

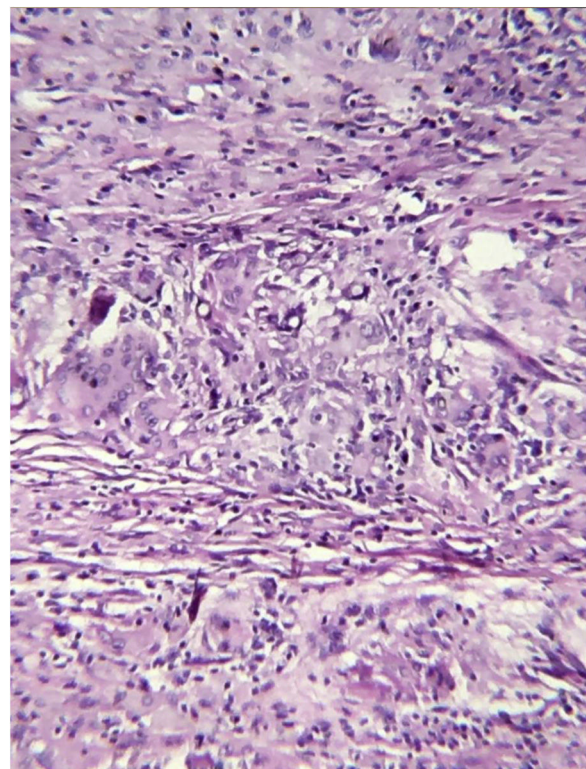


Figura 2 Exame histopatológico da peça cirúrgica. Reação inflamatória granulomatosa com grande número de células gigantes contendo elementos fúngicos arredondados (Hematoxilina & eosina, 200 ×).

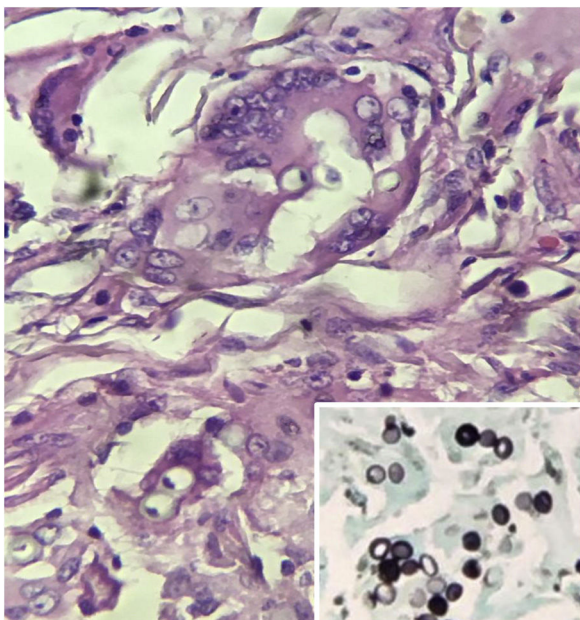


Figura 3 Exame histopatológico da peça cirúrgica. Presença de elementos fúngicos, todos do mesmo tamanho, com paredes espessas e birrefringentes no interior das células gigantes (Hematoxilina & eosina, 400 ×). Microfotografia: Verificam-se estruturas fúngicas arredondadas, birrefringentes, com disposição catenular (Grocott, 600 ×).

Ainda que a doença ocorra em toda a América Central e do Sul, ela é observada principalmente na região amazônica, em pacientes procedentes de áreas rurais.² O mecanismo de transmissão não é exatamente conhecido, embora seja plausível a implantação traumática do fungo na pele. O agente etiológico, até o momento, não foi cultivado.

Na maioria dos casos, a lobomicose localiza-se principalmente nas extremidades distais e orelhas. A localização labial é rara com apenas dois casos registrados na literatura consultada.⁴

O diagnóstico é estabelecido com base nos aspectos clínicos, exame micológico direto por escarificação, raspagem ou curetagem da lesão e exame anatomopatológico.¹

Atualmente, não há terapia totalmente satisfatória. A abordagem de escolha para formas unifocais e localizadas é a excisão cirúrgica, com margens de segurança, associada ou não a tratamento clínico com a finalidade de evitar recidiva. Já as formas multifocais devem ser tratadas, sempre que possível, com combinação de cirurgia excisional e tratamento sistêmico adjuvante. As medicações com eficácia já relatadas na literatura incluem posaconazol, itraconazol e clofazimina. Vale ressaltar a necessidade de acompanhamento a longo prazo, uma vez que a recorrência é possível.^{2,5}

Novos estudos de investigação da etiopatogenia, transmissão e tratamento da lobomicose são necessários para melhor elucidação dessa doença tropical negligenciada e ainda obscura, que permanece um desafio na prática dermatológica.

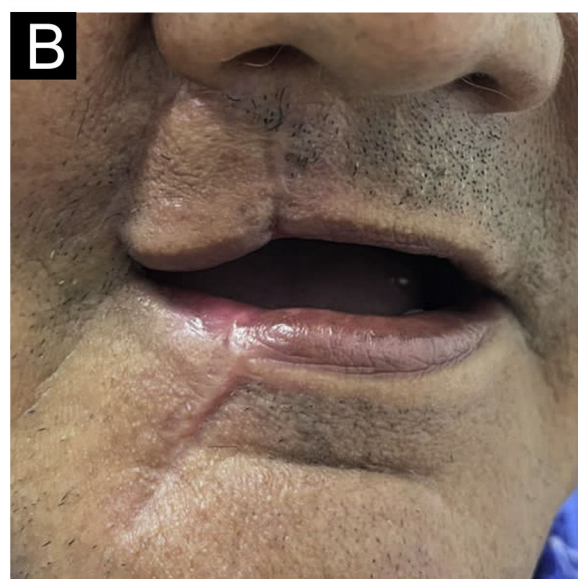
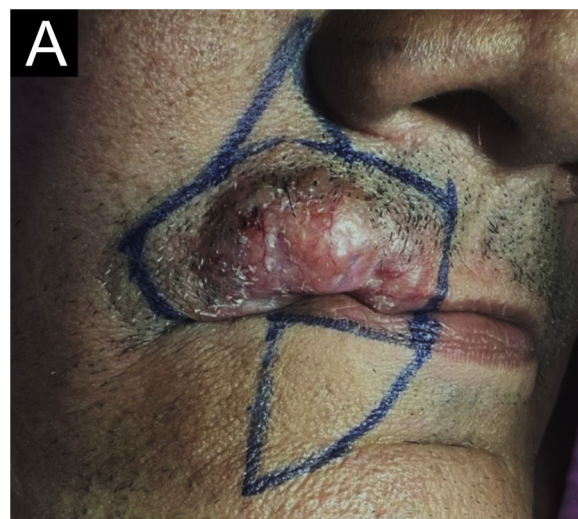

Figura 4 (A) Marcação cirúrgica antes da ressecção. (B) Cinco meses após o procedimento.

Suporte financeiro

Nenhum.

Contribuição dos autores

Kananda Kesye Sousa Nunes: Elaboração e redação do manuscrito; revisão crítica da literatura; revisão crítica do manuscrito; aprovação da versão final do manuscrito.

Antonio Pedro Mendes Schettini: Elaboração e redação do manuscrito; participação efetiva na orientação da pesquisa; revisão crítica da literatura; revisão crítica do manuscrito; aprovação da versão final do manuscrito.

Carlos Alberto Chirano Rodrigues: Participação efetiva na orientação da pesquisa; participação intelectual em conduta terapêutica e terapêutica do caso estudado; revisão crítica do manuscrito; aprovação da versão final do manuscrito.

Sinésio Talhari: Elaboração e redação do manuscrito; participação efetiva na orientação da pesquisa; revisão crítica

tica da literatura; revisão crítica do manuscrito; aprovação da versão final do manuscrito.

Conflito de interesses

Nenhum.

Referências

1. Brito AC, Quaresma JAS. Lacaziosis (Jorge Lobo's disease): review and update. *An Bras Dermatol.* 2007;82:461-74.
2. Talhari S, Talhari C. Lobomycosis. *Clin Dermatol.* 2012;30:420-4.
3. Vilela R, De Hoog S, Bensch K, Bagagli E, Mendoza L. A taxonomic review of the genus *Paracoccidioides*, with focus on the uncultivable species. *PLoS Negl Trop Dis.* 2023;17:e0011220.
4. Miranda MFR, Unger DAA, de Brito AC, Carneiro FAR. Jorge Lobo's disease with restricted labial presentation. *An Bras Dermatol.* 2011;86:373-4.
5. Grotta G, Couppie P, Demar M, Drak Alsibai K, Blaizot R. Fungal density in lobomycosis in French Guiana: a proposal for a new clinico-histological and therapeutic classification. *J Fungi (Basel).* 2023;9:1005.

Kananda Kesye Sousa Nunes *,
Antonio Pedro Mendes Schettini ,
Carlos Alberto Chirano Rodrigues  e Sinésio Talhari 

*Departamento de Dermatologia, Fundação Hospitalar
Alfredo da Matta, Manaus, AM, Brasil*

* Autor para correspondência.

E-mail: kananda_kesye@hotmail.com (K.K. Nunes).

Recebido em 3 de fevereiro de 2024; aceito em 14 de março de 2024