



## CARTAS - INVESTIGAÇÃO

### Avaliação do tratamento de malformações vasculares cutâneas capilares e venosas com uso do *laser* Nd:YAG de pulso longo 1064 nm e da luz intensa pulsada<sup>☆,☆☆</sup>

Prezado Editor,

As malformações vasculares cutâneas são anomalias caracterizadas por ectasia nos vasos, com tendência à progressão. Sua localização predominante na face oferece prejuízo estético e psicológico, e o tratamento precoce é indicado na infância.<sup>1</sup> Embora o *laser* de corante pulsado, ou *pulsed dye laser* (PDL), seja o padrão ouro na terapêutica dessas lesões,<sup>2-4</sup> ele é pouco acessível e seu comprimento de onda entre 585 e 600 nm limita o tratamento de vasos calibrosos e localizados mais profundamente na pele. Alternativas como o *laser* de Neodímio:Ítrio-Alumínio-Granada (Nd:YAG) 1064 nm de pulso longo e a luz intensa pulsada (LIP) são utilizadas com eficácia no tratamento dessas lesões. As manchas vinho do porto (MVP) e malformações vasculares capilares configuram as anomalias vasculares mais estudadas na terapia com *laser*.<sup>3,5</sup>

Realizou-se um estudo retrospectivo, aprovado pelo Comitê de Ética e Pesquisa, a fim de avaliar a resposta do tratamento de malformações vasculares capilares e venosas com uso da LIP e do *laser* de Nd:YAG 1064 nm de pulso longo, no Departamento de Dermatologia de um hospital terciário. Foi lido, explicado e aplicado o Termo de Consentimento Livre e Esclarecido (TCLE) aos pacientes ou seus responsáveis legais, bem como o Questionário para Avaliação Global do tratamento aos que consentiram participar do estudo.

Os participantes foram divididos em dois grupos, conforme os tratamentos recebidos: 1) LIP (pacientes tra-

tados apenas com uso da LIP); 2) *Laser* Nd:YAG + / – LIP (pacientes tratados com uso do *laser* Nd:YAG isolado ou associado à LIP).

Os aparelhos utilizados foram: LIP *Etherea*<sup>®</sup> (*Vydenze Medical*), *Solon*<sup>®</sup> (*LMG Lasers*), *Omnimax*<sup>®</sup> (*Sharp Light*) e *Xeo*<sup>®</sup> (*Cutera*); e *Laser* Nd:YAG 1064 nm de pulso longo *Etherea*<sup>®</sup>, *Solon*<sup>®</sup>.

Dois dermatologistas experientes em *laser* analisaram a resposta terapêutica, comparando fotografias prévias e após os tratamentos, seguindo escores padronizados de avaliação do clareamento das lesões:<sup>6</sup> 0 = sem resposta ao tratamento; 1 = melhora de 1% a 24% (discreta); 2 = melhora entre 25% e 49% (moderada); 3 = melhora entre 50% e 74% (boa); 4 = melhora entre 75% e 100% (ótima). Na comparação de variáveis quantitativas, utilizou-se o teste não paramétrico de Mann-Whitney, e a associação entre variáveis qualitativas foi avaliada pelo teste exato de Fisher. O nível de significância adotado foi de 5% para os testes estatísticos.

Foram avaliados 30 pacientes, tratados entre setembro de 2013 e fevereiro de 2019. A idade dos participantes variou entre 13 e 74 anos, com média de 38,4 anos. A maioria era do sexo feminino (70%), e o fototipo mais frequente foi o fototipo III (50%). O tratamento isolado com LIP foi realizado em 18 pacientes, enquanto 12 pacientes receberam o tratamento com *laser* Nd:YAG associado ou não à LIP, dos quais somente um caso de malformação vascular venosa foi tratado com o *laser* Nd:YAG de pulso longo isoladamente.

Segundo a avaliação por dermatologista, todos os pacientes obtiveram melhora no clareamento das lesões (figs. 1 e 2). A análise fotográfica mostrou resposta boa ou ótima em 66,6% dos pacientes tratados com *laser* Nd:YAG associado ou não à LIP, e em 27,8% dos tratados apenas com LIP ( $p=0,196$  – fig. 3).

A avaliação pelos pacientes com base no questionário sobre seu tratamento mostrou melhora em 96,7% dos casos. Desses, 56,7% avaliaram-no com boa ou ótima resposta independentemente da fonte de luz utilizada ( $p=0,833$ ). Apenas um participante (3,3%) não observou clareamento da lesão com a terapia realizada (fig. 4).

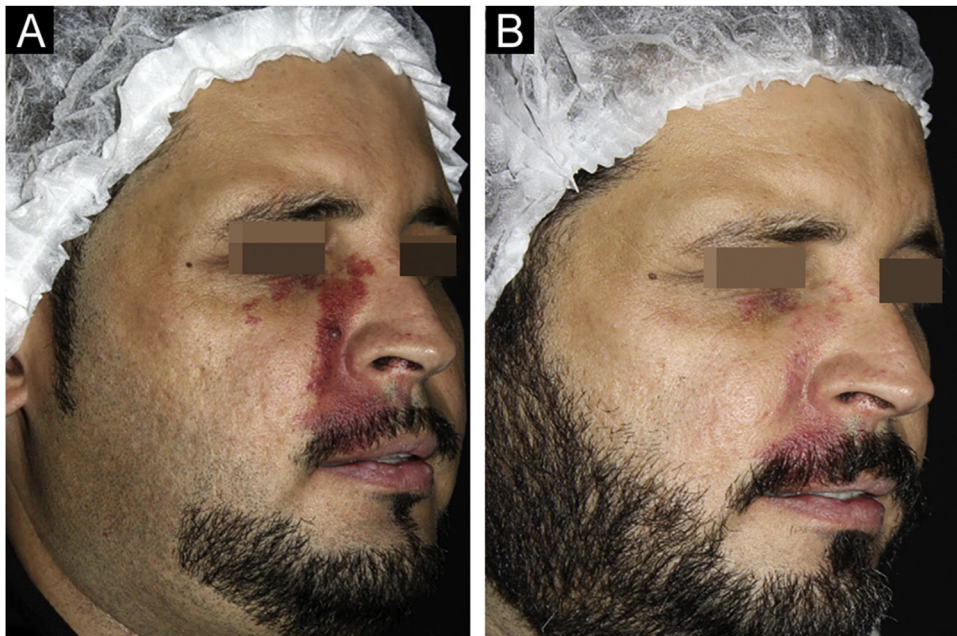
Complicações ocorreram em sete pacientes (23%). O grupo tratado apenas com LIP apresentou três casos (16,7%) de complicações (dois casos de hiper e um de hipopigmentação), versus quatro casos (33,3%) entre aqueles tratados com *laser* Nd:YAG associado ou não à LIP (um caso de hiperpigmentação, duas cicatrizes atróficas e uma cicatriz hipertrófica;  $p=0,392$ ).

DOI referente ao artigo:

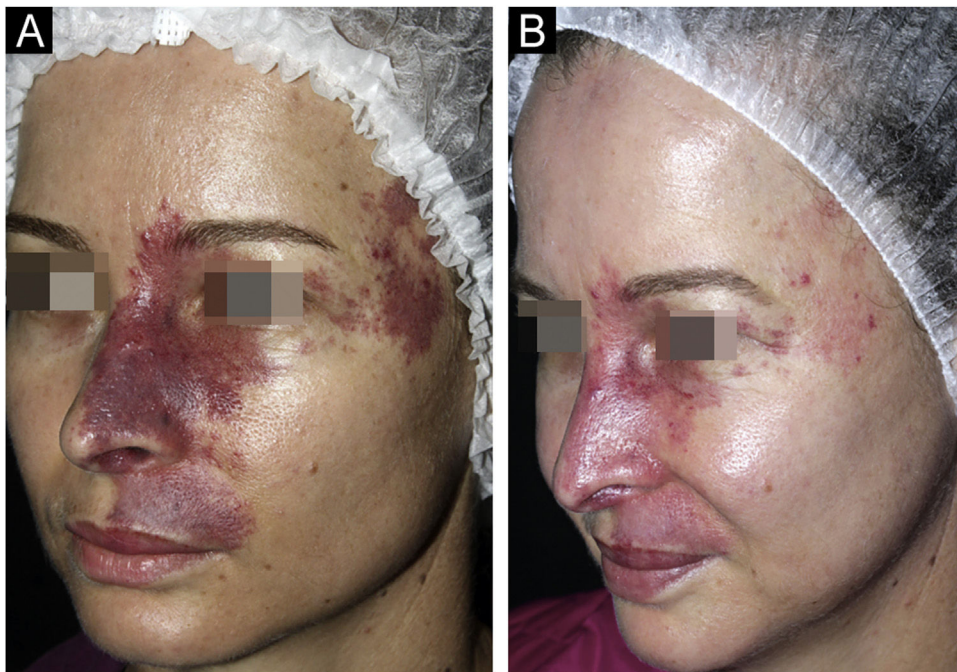
<https://doi.org/10.1016/j.abd.2023.12.009>

☆ Como citar este artigo: Gomes LC, Careta MF, Wu IHH, Loureiro VB, Torezan LAR. Treatment of capillary and venous cutaneous vascular malformations using long pulse 1,064-nm neodymium:ytrium-aluminum-garnet laser and intense pulsed light. *An Bras Dermatol*. 2024;99. <https://doi.org/10.1016/j.abd.2023.12.009>.

☆☆ Trabalho realizado na Faculdade de Medicina da Universidade de São Paulo, São Paulo, SP, Brasil.



**Figura 1** Paciente com clareamento > 75% antes (A) e após (B) a realização de nove sessões de *laser* Nd:YAG 1064 nm de pulso longo associado à luz intensa pulsada.

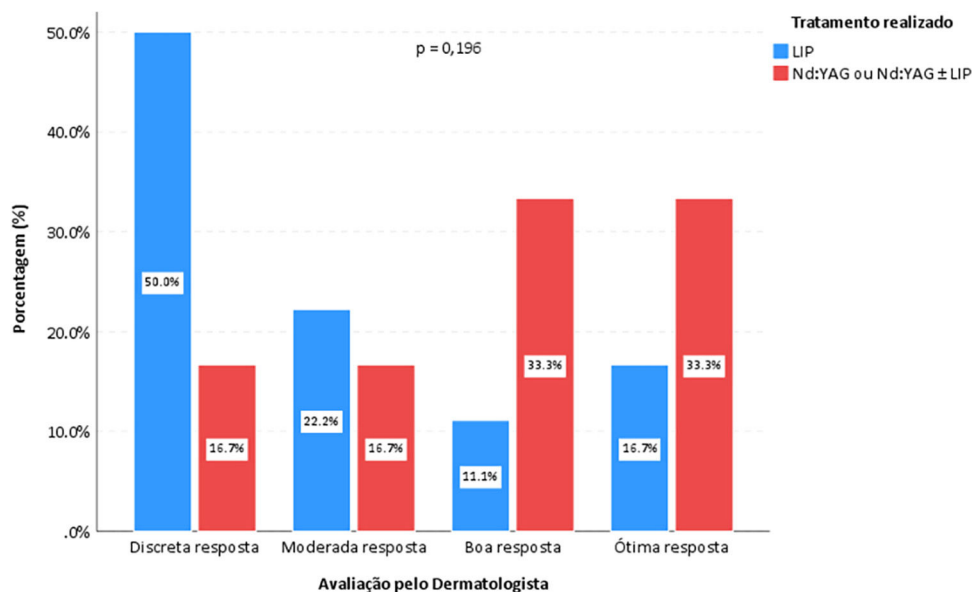


**Figura 2** Paciente com clareamento > 75% antes (A) e após (B) a realização de 10 sessões de luz intensa pulsada isolada.

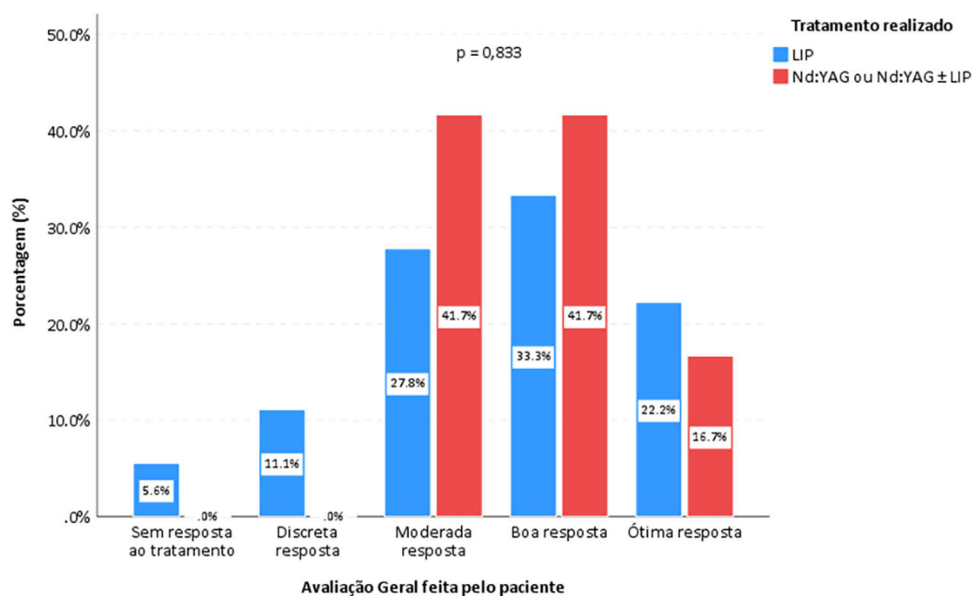
O tratamento das malformações vasculares cutâneas ainda é um desafio para os dermatologistas, mesmo após avanços com uso do *laser*. Em 2007, Chapas et al. descreveram a eficácia e segurança do tratamento de MVP com o PDL em 49 recém-nascidos e demonstraram a importância do início precoce do tratamento dessas malformações.<sup>1</sup> Neste trabalho, observamos idade média de início de tratamento de 38,4 anos. Essa ocorrência pode ser em virtude do fato de os tratamentos serem realizados em ambulatório,

sem anestesia geral ou sedação, limitando sua aplicação em crianças.

Liu et al. observaram clareamento > 90% das lesões em 20% dos pacientes com malformação vascular capilar resistente ao uso prévio de PDL, tratados com Nd:YAG 1064 nm de pulso longo.<sup>7</sup> No presente estudo, em 16,7% e em 33,3% foi observada ótima resposta nos grupos tratados com LIP e com *laser* Nd:YAG associado ou não à LIP, respectivamente.



**Figura 3** Avaliação do dermatologista segundo o tipo de tratamento realizado em pacientes com malformações vasculares cutâneas capilares e venosas, São Paulo, 2013–2019.



**Figura 4** Avaliação do paciente segundo o tipo de tratamento realizado em pacientes com malformações vasculares cutâneas capilares e venosas, São Paulo, 2019–2023.

Em estudo de revisão que investigou eficácia e efeitos adversos em pacientes tratados com PDL, LIP e *laser* Nd:YAG, foram citados dor, edema, hipo e hiperpigmentação, formação de crostas, bolhas, cicatriz hipertrófica e granuloma piogênico como complicações.<sup>5</sup> Adatto et al. descreveram a segurança do uso da LIP no tratamento de MVP, com efeitos colaterais transitórios: dor, eritema, crosta e púrpura.<sup>8</sup> Em nosso estudo, observamos a ocorrência de complicações, a maioria delas temporária (57%). As cicatrizes permanentes foram associadas ao *laser* Nd:YAG 1064 nm. Evitar a sobreposição dos disparos do *laser* e o resfriamento da pele devem ser considerados para minimizar a ocorrência dessas complicações.

Hansen et al. relataram satisfação em 48% dos pacientes, enquanto 28% mostraram-se neutros e 24%, insatisfeitos com o tratamento de MVP utilizando-se o PDL.<sup>9</sup>

Neste estudo, 44,4% mostraram-se pouco satisfeitos e 55,6% muito satisfeitos quando tratados com a LIP isoladamente. Dentre os tratados com *laser* Nd:YAG associado ou não à LIP, 16,7% mostraram-se pouco satisfeitos e a maioria, 83,3%, muito satisfeitos com o tratamento.

A eficácia de fontes de luz no tratamento de malformações cutâneas é amplamente descrita na literatura e foi notória nesta pesquisa, reforçando o uso do *laser* Nd:YAG 1064 nm de pulso longo e da LIP nas malformações vasculares cutâneas venosas e capilares. Todavia, limitações

desta pesquisa contribuíram para não se estabelecerem associações estatisticamente significantes, como: estudo retrospectivo, análise subjetiva e pequeno tamanho da amostra.

### Suporte financeiro

Nenhum.

### Contribuição dos autores

Ludmilla Cardoso Gomes: Aprovação da versão final do manuscrito; concepção e planejamento do estudo; elaboração e redação do manuscrito; obtenção, análise e interpretação dos dados; participação intelectual em conduta propedêutica e/ou terapêutica de casos estudados; revisão crítica da literatura; revisão crítica do manuscrito.

Mariana Figueiroa: Obtenção, análise e interpretação dos dados; participação efetiva na orientação da pesquisa; participação intelectual em conduta propedêutica e/ou terapêutica de casos estudados; revisão crítica do manuscrito.

Isabelle I Hue Wu: Aprovação da versão final do manuscrito; participação intelectual em conduta propedêutica e/ou terapêutica de casos estudados; revisão crítica do manuscrito.

Vivian Barzi Loureiro: Aprovação da versão final do manuscrito; participação intelectual em conduta propedêutica e/ou terapêutica de casos estudados; revisão crítica da literatura.

Luís Antonio Ribeiro Torezan: Análise estatística; aprovação da versão final do manuscrito; concepção e planejamento do estudo; obtenção, análise e interpretação dos dados; participação efetiva na orientação da pesquisa; participação intelectual em conduta propedêutica e/ou terapêutica de casos estudados; revisão crítica do manuscrito.

### Conflito de interesses

Nenhum.

### Referências

1. Chapas AM, Eickhorst K, Geronemus RG. Efficacy of early treatment of facial port wine stains in newborns: a review of 49 cases. *Lasers Surg Med.* 2007;39:563–8.
2. Anderson RR. Lasers in dermatology ? a critical update. *J Dermatol.* 2000;27:700–5.
3. Adamič M, Pavlovic MD, Troilius Rubin A, Palmetun-Ekback M, Boixeda P. Guidelines of care for vascular lasers and intense pulse light sources from the European Society for Laser Dermatology. *J Eur Acad Dermatol Venereol.* 2015;29:1661–78.
4. Osório N, Niwa A. Laser em lesões vasculares: hemangiomas e tumores. In: Torezan LAR, Nuno O, editors. *Laser em Dermatologia: conceitos básicos e aplicações.* 2. ed. São Paulo: Roca; 2009. p. 70–82.
5. Faurschou A, Olesen AB, Leonardi-Bee J, Haedersdal M. Lasers or light sources for treating port-wine stains. *Cochrane Database Syst Rev.* 2011:CD007152.
6. Özdemir M, Engin B, Mevlitoglu I. Treatment of facial port-wine stains with intense pulsed light: a prospective study. *J Cosmet Dermatol.* 2008;7:127–31.
7. Liu S, Yang C, Yang S. Long-pulsed 1,064-nm high-energy dye laser improves resistant port wine stains: 20 report cases. *Lasers Med Sci.* 2012;27:1225–7.
8. Adatto MA, Luc-Levy J, Mordon S. Efficacy of a novel intense pulsed light system for the treatment of port wine stains. *J Cosmet Laser Ther.* 2010;12:54–60.
9. Hansen K, Kreiter CD, Rosenbaum M, Whitaker DC, Arpey CJ. Long-term psychological impact and perceived efficacy of pulsed-dye laser therapy for patients with port-wine stains. *Dermatol Surg.* 2003;29:49–55.

Ludmilla Cardoso Gomes \*, Mariana Figueiroa Careta , Isabelle I. Hue Wu , Vivian Barzi Loureiro  e Luís Antonio Ribeiro Torezan 

*Ambulatório de Laser, Hospital das Clínicas, Faculdade de Medicina, Universidade de São Paulo, São Paulo, SP, Brasil*

\* Autor para correspondência.

E-mails: ludcardosog@hotmail.com, ludcardosog@gmail.com (L.C. Gomes).

Recebido em 21 de setembro de 2023; aceito em 20 de dezembro de 2023