

8. Saenz Aguirre A, Martínez-González MI, García-Río I, Caton Santaren B, González-Pérez R. Acquired reactive perforating collagenosis in a patient with chronic renal failure and nephrogenic systemic fibrosis. *Australas J Dermatol.* 2021;62:e141–2.
9. Grube VL, Safeer LZ, Hafeez F. Acquired reactive perforating collagenosis occurring in association with nonred ink tattoo. *Am J Dermatopathol.* 2022;44:581–3.
10. Lukács J, Schliemann S, Elsner P. Treatment of acquired reactive perforating dermatosis - a systematic review. *J Dtsch Dermatol Ges.* 2018;16:825–42.

Yudai Yamauchi , Noritaka Oyama *
e Minoru Hasegawa 

Departamento de Dermatologia, Faculdade de Ciências Médicas, University of Fukui, Fukui, Japão

* Autor para correspondência.

E-mail: norider@u-fukui.ac.jp (N. Oyama).

Recebido em 2 de março de 2024; aceito em 27 de março de 2024

<https://doi.org/10.1016/j.abdp.2024.10.023>

2666-2752/ © 2024 Publicado por Elsevier España, S.L.U. em nome de Sociedade Brasileira de Dermatologia. Este é um artigo Open Access sob uma licença CC BY (<http://creativecommons.org/licenses/by/4.0/>).

Dermatite de contato alérgica à alface

Prezado Editor,

A dermatite de contato das mãos é considerada a dermatose ocupacional mais frequente (90% a 95% dos casos), causando morbidade e prejuízo funcional. A diversidade de alérgenos no âmbito laboral dificulta a determinação do substrato causador, tornando o teste de contato (TC) fundamental para elucidação diagnóstica.¹

Descreve-se um caso de dermatite de contato alérgica (DCA) desencadeada por alérgeno presente na alface, em um manipulador de alimentos, no qual o teste com a hortaliça *in natura* foi relevante para a confirmação diagnóstica.

Paciente do sexo masculino, de 46 anos, auxiliar de serviços gerais em hortifrutigranjeiro, sem histórico de alergias prévias, relatava bolhas, exsudação e prurido nas mãos há quatro meses. Alegava piora ao manipular vegetais verdes no trabalho. O paciente foi tratado com hidratantes, corticoides e antibióticos tópicos e sistêmicos, sem resposta. Ao exame, havia placas eritematosas, descamativas e liquenificadas, com erosões e fissuras nas palmas (*fig. 1*).

Realizou-se teste de contato com bateria latino-americana (IPI-ASAC, Brasil) que mostrou positividade para lactonas sesquiterpênicas (SLs). Em face do relato de piora com manipulação de folhas, aplicou-se também o TC com hortaliças frescas (coentro, cebolinha, salsa, agrião, folha e caule de alfaces americana e crespa) preparadas com uma gota de água bidestilada e aplicadas na pele sob oclusão por 48 horas (*fig. 2*), conforme orienta o Grupo Internacional de Estudo em Dermatite de Contato. O teste resultou positivo nos dois tipos de alfaces testados nas leituras com 48 e 96 horas (*fig. 3*). O teste *prick by prick* com as folhas *in natura*

mostrou-se negativo, afastando a dermatite de contato à proteína (DCP), outra causa de eczema das mãos.

Os achados corroboraram para o diagnóstico de DCA com nexo ocupacional, em que a alface é o agente causal. O paciente foi afastado do trabalho por 30 dias e medicado com emoliente e corticoide tópico, apresentando resolução das lesões; retornou ao trabalho, porém sem exposição direta a hortaliças e sem recidiva do quadro (*fig. 4*).

A DCA por alface é pouco relatada na literatura, considerando seu alto índice de consumo e cultivo. Relatos em manipuladores de alimentos, comprovam que qualquer pessoa envolvida no preparo está em risco.²

A bateria latino-americana para testes de contato conta com 40 substâncias, incluindo as SLs, que são metabólitos de plantas da família *Compositae* capazes de induzir citotoxicidade cutânea, causando dermatites graves.³ Sua sensibilidade é testada usando uma mistura de três compostos em concentrações equimolares: alantolactona (classe eudesmanolida), costunolide (classe germacranolida) e dehidrocostus lactona (classe guaianolida), com concentração de 0,1% em petróleo;^{4,5} raramente causa reações falso-positivas, pois há baixo risco de sensibilização ativa. Podem

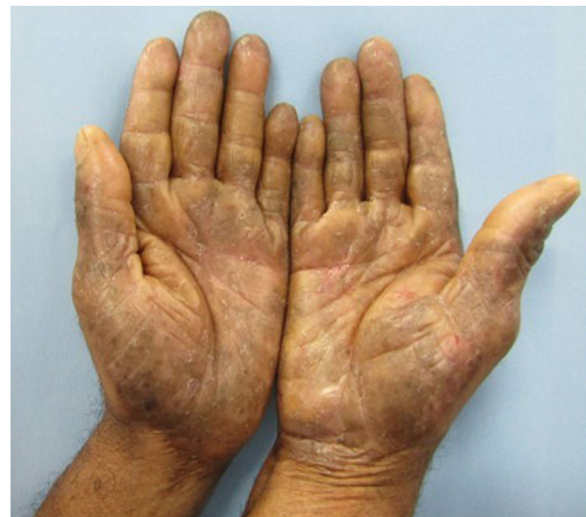

Figura 1 Ao exame, observam-se placas eritematosas, acastanhadas, com liquenificação, descamação, erosões e fissuras nas mãos.

DOI do artigo original:

<https://doi.org/10.1016/j.abdp.2024.04.006>

* Como citar este artigo: Rezende ML, Villarinho ALCF, Melo MGM, Campos CV. Allergic contact dermatitis to lettuce. *An Bras Dermatol.* 2025;100:172–4.

** Trabalho realizado no Centro de Estudos da Saúde do Trabalhador e Ecologia Humana, Fundação Oswaldo Cruz, Rio de Janeiro, RJ, Brasil.

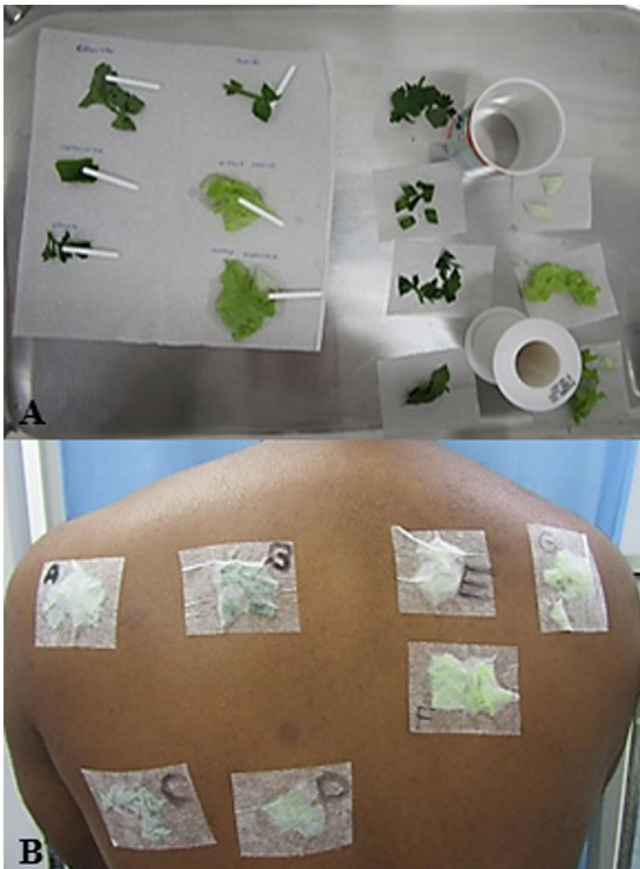

Figura 2 (A) Preparo das folhas com água bidestilada para realização do *prick by prick* à esquerda e do teste de contato à direita. (B) Aplicação das folhas para o teste de contato identificadas por letras, sendo: (A) coentro; (B) cebolinha; (C) salsa; (D) agrião; (E) caule de alface americana; (F) folha de alface americana; (G) folha e caule de alface crespa.

ocorrer reações cruzadas com outras plantas da família *Compositae*, como chicória, alcachofra, camomila, girassóis, até produtos de higiene e dermocosméticos que contêm SLs na formulação.^{2,5,6}

No caso de alergia à alface, o teste com SLs serve como uma espécie de triagem, já que o mix não contém as duas substâncias comprovadamente alergênicas: lactucina e lactucopirina.² O diagnóstico pode ser feito por meio de testes de contato com ambas na concentração de 1% em petrolato, ou extrato curto de éter de alface 10% em petrolato, ou a planta e seiva *in natura*. Alguns autores propõem a inclusão da lactucopirina em uma nova mistura SL (SL mix II).⁷

No caso relatado, as folhas utilizadas no TC foram preparadas com água bidestilada, mas também pode-se utilizar éter. A diluição é necessária para diminuir o efeito cáustico da seiva, que pode gerar urticária de contato, levando à falsa positividade. A título de pesquisa, autores sugerem a realização dos testes em grupo controle de pacientes.²

Optou-se por realizar também o teste *prick by prick* para afastar a possibilidade de DCP, condição mais rara que ocorre por reação de hipersensibilidade imediata, causada por proteínas de peso alto peso molecular incapazes de penetrar na

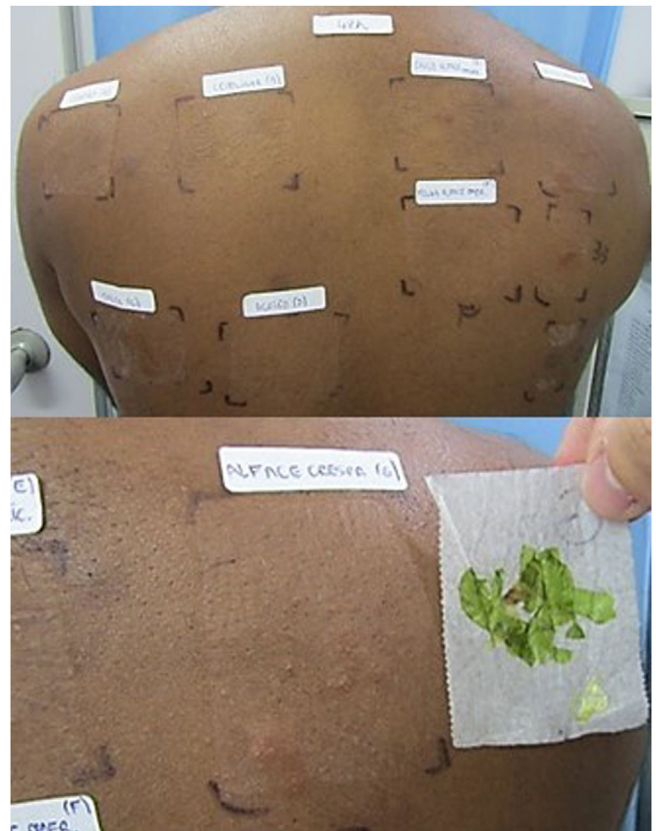


Figura 3 Resultado positivo para folha e caule de alface na primeira leitura com 48 horas.

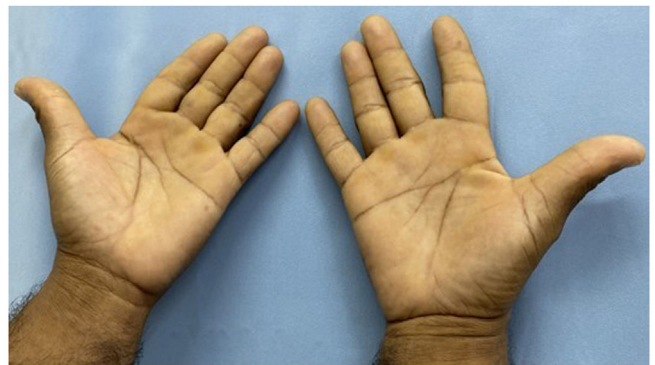


Figura 4 Melhora clínica após quatro meses de suspensão do contato com o alérgeno, em uso apenas de emolientes hidratantes.

pele íntegra, por isso é necessário o teste de puntura para seu diagnóstico.⁸

A resposta adequada ao tratamento depende do afastamento do alérgeno. O caso descrito ilustra esta afirmação, pois apesar das condutas previamente adotadas, só houve remissão da dermatite após a interrupção da exposição a alfaces e outras hortaliças. Destaca-se que a descoberta do substrato causador do eczema, associada ao reconhecimento de outros mecanismos desencadeadores do quadro, evita recidivas e melhora a qualidade de vida dos pacientes.

Contribuição dos autores

Mariany Lima Rezende: Concepção e o desenho do estudo.
Ana Luiza Castro Fernandes Villarinho: Revisão crítica do conteúdo intelectual importante; Participação intelectual em conduta propedêutica e/ou terapêutica de casos estudados.

Maria das Graças Mota Melo: Participação efetiva na orientação da pesquisa.

Clarissa Vita Campos: Revisão crítica da literatura; aprovação da versão final do manuscrito.

Suporte financeiro

Nenhum.

Conflitos de interesse

Nenhum.

Referências

1. Milam EC, Nassau S, Banta E, Fonacier L, Cohen DE. Occupational contact dermatitis: an update. *J Allergy Clin Immunol Pract*. 2020;8:3283–93.
2. Paulsen E, Andersen KE. Lettuce contact allergy. *Contact Dermatitis*. 2016;74:67–75.
3. Silva LP, Borges BA, Veloso MP, Chagas-Paula DA, Gonçalves RV, Novaes RD. Impact of sesquiterpene lactones on the skin and skin-related cells? A systematic review of in vitro and in vivo evidence. *Life Sci*. 2021;265:118815.

4. Silva Belluco PE, Giavina-Bianchi P, Belluco RZF, Novaes MRCCG, Reis CMS. Prospective study of consecutive patch testing in patients with contact dermatitis using an adapted Latin American baseline series. *Eur Ann Allergy Clin Immunol*. 2023;55:235–42.
5. Paulsen E. The sesquiterpene lactone mix: a review of past, present and future aspects. *Contact Dermatitis*. 2023;89:434–41.
6. Ducombs G, Benezra C, Talaga P, Andersen KE, Burrows D, Camarasa JG, et al. Patch testing with the “sesquiterpene lactone mix”: a marker for contact allergy to Compositae and other sesquiterpene-lactone-containing plants. A multicentre study of the EECDRG. *Contact Dermatitis*. 1990;22:249–52.
7. Jacob M, Brinkmann J, Schmidt TJ. Sesquiterpene lactone mix as a diagnostic tool for Asteraceae allergic contact dermatitis: chemical explanation for its poor performance and Sesquiterpene lactone mix II as a proposed improvement. *Contact Dermatitis*. 2012;66:233–40.
8. Barbaud A. Mechanism and diagnosis of protein contact dermatitis. *Curr Opin Allergy Clin Immunol*. 2020;20:117–21.

Mariany Lima Rezende ^{a,*},
Ana Luiza Castro Fernandes Villarinho ^b,
Maria das Graças Mota Melo ^b
e Clarissa Vita Campos ^a

^a Hospital Federal de Bonsucesso, Rio de Janeiro, RJ, Brasil

^b Fundação Oswaldo Cruz, Rio de Janeiro, RJ, Brasil

* Autor para correspondência.

E-mail: marianylrezende@gmail.com (M.L. Rezende).

Recebido em 15 de fevereiro de 2024; aceito em 3 de abril de 2024

<https://doi.org/10.1016/j.abdp.2024.10.014>

2666-2752/ Publicado por Elsevier España, S.L.U. em nome de Sociedade Brasileira de Dermatologia. Este é um artigo Open Access sob uma licença CC BY (<http://creativecommons.org/licenses/by/4.0/>).

Amiloidose cutânea discrômica causada por mutações heterozigóticas compostas de GPNMB em linhagem chinesa^{☆,☆☆}

Prezado Editor,

Amiloidose cutânea discrômica (ACD, OMIM #617920) é doença autossômica recessiva ou dominante rara causada pela mutação do gene da glicoproteína não metastática B (*GPNMB*) e caracterizada por hiper/hipopigmentação



mosqueada clinicamente difusa e deposição dérmica de amiloide. Até o momento, 16 mutações diferentes de *GPNMB* de 28 linhagens de ACD foram documentadas na literatura em inglês.^{1–5} O presente caso descreve uma família chinesa com ACD autossômica recessiva com mutações heterozigóticas compostas de *GPNMB*.

Paciente feminina, chinesa, de 26 anos, apresentou história de 21 anos de pigmentação mosqueada generalizada assintomática. A despigmentação iniciou-se nos membros e espalhou-se progressivamente por todo o corpo. Várias bolhas pruriginosas ocorreram de forma recorrente nos braços durante o verão e cicatrizaram espontaneamente sem deixar cicatrizes, mas fotossensibilidade estava ausente. O exame dermatológico mostrou numerosas máculas reticuladas hiper/hipopigmentadas afetando quase todo o corpo, com leve acometimento da face e região cervical, poupando o dorso, mãos e pés (fig. 1A). Cabelo, unhas, dentes e mucosas eram normais. Dois irmãos apresentavam lesões semelhantes (fig. 1B-C), mas outros membros da família, incluindo pais não consanguíneos, não foram afetados. A dermatoscopia mostrava máculas brancas, irregulares, mal definidas, circundadas por pigmentação acastanhada e vasos lineares indistintos (fig. 1D). Os exames laboratoriais,

DOI do artigo original:

<https://doi.org/10.1016/j.abdp.2024.01.009>

☆ Como citar este artigo: Zhong CJ, Li FG, Li W, Fan YM. Amyloidosis cutis dyschromica caused by compound heterozygous *GPNMB* mutations in a Chinese pedigree. *An Bras Dermatol*. 2025;100:174–8.

☆☆ Trabalho realizado no Guangdong Medical University, Dongguang, Guangdong, China.