









## REVISÃO

## Alopecia androgenética masculina ☆,☆☆

Gabriel Lazzeri Cortez <sup>a</sup>, Karime Hassun <sup>b,\*</sup>,  
Luciana Ribeiro Patricio Linhares <sup>b</sup>, Verena Florenço <sup>b</sup>,  
Maria Valeria Bussamara Pinheiro <sup>b</sup> e Mauricio Mendonça do Nascimento <sup>b</sup>

<sup>a</sup> Programa de Pós-Graduação em Medicina Translacional, Departamento de Medicina, Universidade Federal de São Paulo, São Paulo, SP, Brasil

<sup>b</sup> Departamento de Dermatologia, Escola Paulista de Medicina, Universidade Federal de São Paulo, São Paulo, SP, Brasil

Recebido em 5 de maio de 2024; aceito em 2 de agosto de 2024

## PALAVRAS-CHAVE

Alopecia;  
Dustasterida;  
Finasterida;  
Minoxidil;  
Terapêutica

**Resumo** A alopecia androgenética masculina (AAGM) é doença bastante frequente e piora com a idade, com impacto relevante na qualidade de vida. Cada vez mais, a AAGM tem sido causa de consulta ao dermatologista. Sua etiopatogenia é multifatorial, com destaque para as influências genéticas e hormonais. A AAGM tem início com a miniaturização folicular em diversos padrões fenotípicos. Seu diagnóstico é basicamente clínico, e atualmente é corroborado por achados tricoscópicos bem estabelecidos. Apesar disso, as opções terapêuticas são limitadas, especialmente quando consideramos medicamentos com alto nível de evidência científica. Esta revisão visa ajudar o dermatologista geral a ter uma melhor compreensão da AAGM, além de oferecer embasamento para boas decisões terapêuticas individualizadas e criteriosas.

© 2024 Sociedade Brasileira de Dermatologia. Publicado por Elsevier España, S.L.U. Este é um artigo Open Access sob uma licença CC BY (<http://creativecommons.org/licenses/by/4.0/>).

## Introdução e histórico

A alopecia androgenética masculina (AAGM) é condição comum que afeta grande proporção de homens. No Egito

Antigo e na Grécia Clássica (séculos XII a.C. a II d.C.), indivíduos importantes e sábios eram representados sem cabelos. Religiosos hindus, católicos, muçulmanos e budistas tinham seus cabelos cortados como prova de humildade e pureza.<sup>1</sup>

Ao longo da história, os cabelos longos se tornaram sinal biológico de boa saúde; heróis bíblicos, mitológicos e reis foram representados com cabelos fartos. O século XX amplificou esse conceito, e a AAGM passou a ser percebida como negativa ou indesejável, em parte pela disponibilização maciça de produtos antiqueda e em outra pela explosão de meios de divulgação cultural e de propaganda negativa – rádio, cinema, televisão e internet.<sup>2</sup> Uma busca em todos os programas infantis dos EUA no ano de 2006 mostrou que apenas 3% dos personagens avaliados eram calvos. Personagens calvos em televisão ou cinema tendem a ser vilões ou idosos.<sup>3</sup> Em estudo com 5.000 imagens de homens

DOI referente ao artigo:

<https://doi.org/10.1016/j.abd.2024.08.004>

☆ Como citar este artigo: Cortez GL, Hassun K, Linhares LRP, Florenço V, Pinheiro MVB, Nascimento MM. Male androgenetic alopecia. An Bras Dermatol. 2025;100. <https://doi.org/10.1016/j.abd.2024.08.004>.

☆☆ Trabalho realizado no Departamento de Dermatologia, Escola Paulista de Medicina, Universidade Federal de São Paulo, São Paulo, SP, Brasil.

\* Autor para correspondência.

E-mail: [karime@uniderma.com.br](mailto:karime@uniderma.com.br) (K. Hassun).

2666-2752/© 2024 Sociedade Brasileira de Dermatologia. Publicado por Elsevier España, S.L.U. Este é um artigo Open Access sob uma licença CC BY (<http://creativecommons.org/licenses/by/4.0/>).

em revistas populares publicadas entre 2011 e 2012, foram observados apenas 8% de calvos.<sup>4</sup>

Hamilton, estudando eunuocos e eunucoides, constatou que seus irmãos desenvolviam calvície enquanto aqueles eram protegidos da alopecia. Tal observação levou à teoria de que essa condição endócrina pudesse ser a causa da AAGM.<sup>5</sup>

## Epidemiologia

A AAGM costuma se manifestar a partir da segunda década de vida e acomete 30% dos homens por volta dos 30 anos, 50% aos 50 anos, e tende a piorar com o avanço da idade.<sup>6,7</sup> Em estudo conduzido na Austrália com homens entre 40 e 69 anos, observou-se que, para casos avançados de calvície, a prevalência aumentava com a idade, passando de 31% entre 40 e 55 anos para 53% no grupo entre 65 e 69 anos.<sup>8</sup> Dados de um estudo norte-americano mostraram que 53% dos homens entre 40 e 49 anos apresentavam calvície de moderada a grave.<sup>9</sup> Corroborando a informação de aumento da incidência com a idade, um estudo em homens de Singapura demonstrou prevalência de 100% após os 80 anos.<sup>10</sup>

Dados epidemiológicos diferentes são observados em grupos étnicos variados; a AAGM é quatro vezes mais frequente em caucasianos quando comparado com negros americanos. Japoneses costumam apresentar início da doença até 10 anos depois do que caucasianos,<sup>11</sup> enquanto chineses costumam apresentar menor incidência em relação a outras etnias.<sup>10</sup>

## Etiopatogenia

A AAGM é doença de etiopatogênese multifatorial e envolve fatores genéticos, hormonais e ambientais. É importante compreendermos o ciclo folicular, pois a AAGM é determinada pela alteração desse ciclo e pela miniaturização folicular. Mais recentemente, o papel da microinflamação no âmbito de sua etiologia também vem sendo discutido.<sup>12</sup>

## Ciclo folicular

Cada fio de cabelo é formado em um folículo piloso que passa por três fases, divididas didaticamente em anágena (fase de crescimento), catágena (fase de involução) e telógena (fase latente ou de repouso). Ao final da fase telógena, o folículo piloso reinicia a fase anágena e uma nova haste já começa a ser produzida, antes mesmo de a anterior se desprender. O desprendimento da haste é também conhecido como teloptose ou fase exógena.

Excepcionalmente, o folículo pode entrar em período de inatividade, no qual se encontra vazio por certo tempo (fase quenógena). Essa fase pode estar presente fisiologicamente, mas se torna mais comum e mais longa em pacientes mais idosos ou com AAG avançada (fig. 1).<sup>13</sup>

Na AAGM ocorre redução da fase anágena, com entrada prematura na fase catágena, além de redução da proporção anágeno-telógeno. Com maior predominância de telógenos, o paciente pode notar aumento da queda dos fios. Alguns estudos sugerem que a entrada na fase catágena é consequência da diminuição da expressão de fatores que

mantém o anágeno, como o fator de crescimento semelhante à insulina (IGF-1), o fator de crescimento básico de fibroblastos (bFGF) e o fator de crescimento endotelial vascular (VEGF) e aumento da expressão de citocinas que promovem apoptose celular, como o fator de crescimento transformador beta (TGF- $\beta$ 1), a interleucina-1 alfa (IL-1 $\alpha$ ) e o fator de necrose tumoral alfa (TNF- $\alpha$ ).<sup>14</sup>

Além da alteração do ciclo folicular, existe também uma alteração morfológica dos folículos e, conseqüentemente, dos fios: a miniaturização. O fio miniaturizado é bastante semelhante a um fio velo, com espessura <0,03 mm.<sup>15</sup>

A miniaturização provavelmente acontece em algum ponto entre a fase catágena e o início da próxima fase anágena, quando a papila dérmica está em movimento e, portanto, mais suscetível a forças externas.<sup>16</sup> O diâmetro do fio é determinado pelo tamanho da papila dérmica; a redução do volume da papila por mecanismos envolvendo a perda de regulação entre agentes pró e antiapoptóticos pode estar relacionada a esse processo de miniaturização.<sup>17</sup>

## Genética

Por ser doença tão comum, é difícil estabelecer um padrão de herança genética para a AAGM.<sup>12</sup> Evidências da importância do fator hereditário no desenvolvimento da AAGM se sustentam no fato de que, apesar de rara, a doença já foi identificada em crianças em idade pré-puberal, e esses casos de início precoce apresentam forte histórico familiar positivo para a condição.<sup>18</sup> Além disso, existe maior concordância da AAGM em gêmeos monozigóticos em comparação com os dizigóticos.<sup>19</sup>

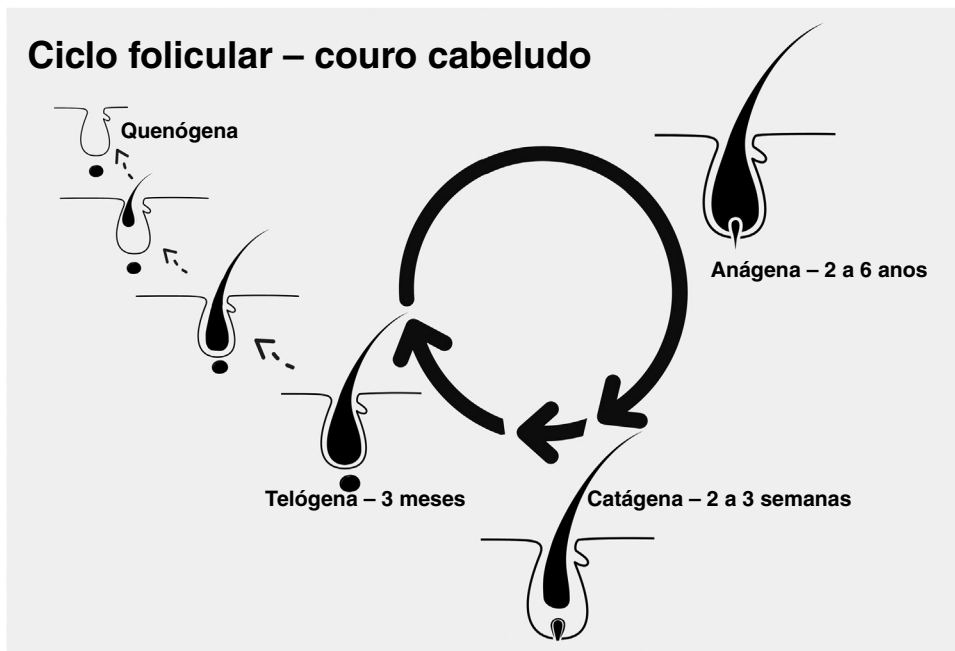
Alterações no gene do receptor de andrógeno (RA) no cromossomo Xq12 podem levar ao aumento da expressão desse receptor e conseqüente tendência à AAGM,<sup>20</sup> não sendo, no entanto, suficientes para levar à calvície. A presença local e sistêmica dos andrógenos também exerce influência e pode ser determinada geneticamente, apontando para uma provável herança poligênica no desenvolvimento da doença.<sup>21</sup>

Esse modelo de herança poligênica e expressividade variável pode explicar os diferentes fenótipos e a variação na idade de início da doença.<sup>22</sup> Existem dois estudos importantes no campo do genoma da AAGM, atualmente com 10 *loci* de suscetibilidade identificados: 2012;8.1p36.22, 2q37.3, 7p21.1, 7q11.22, 17q21.31, 18q21.123, 2q35, 3q25.1, 5q33.3 e 12p12.1.<sup>23,24</sup>

## Fator hormonal

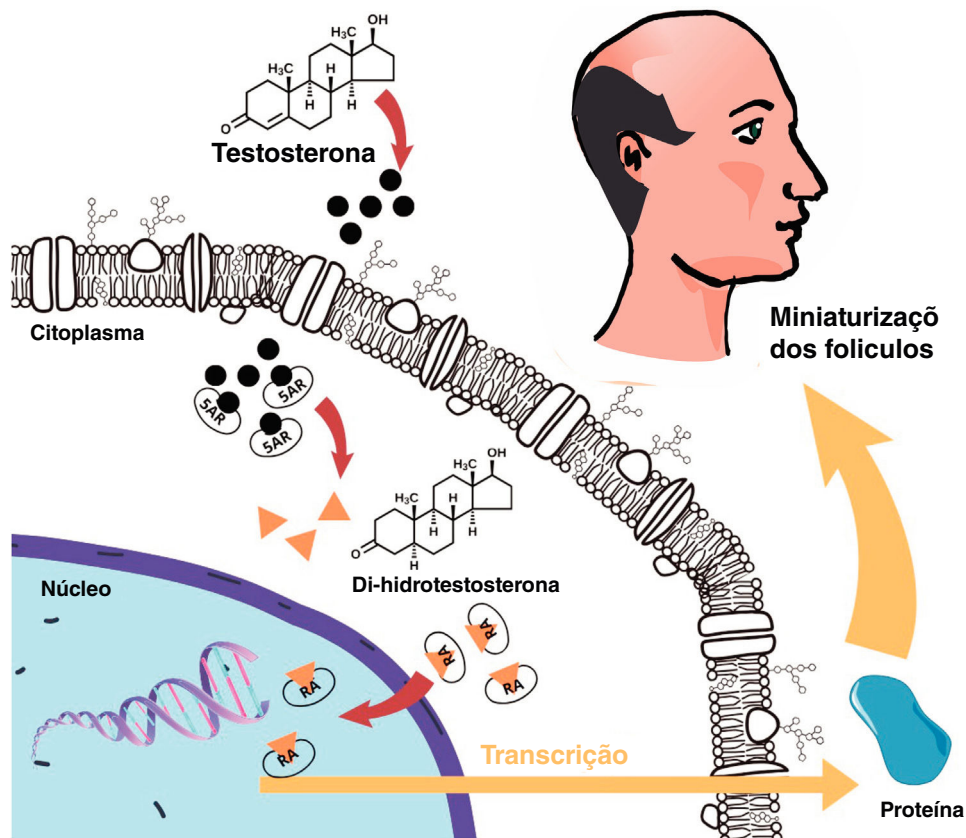
Estrogênio, hormônios tireoidianos, glicocorticoides, retinoides, prolactina e hormônio de crescimento interferem no crescimento capilar, mas os andrógenos têm a maior importância.<sup>25</sup>

A pele e a unidade pilosebácea têm capacidade de metabolização e conversão de esteroides sexuais,<sup>26</sup> e no folículo piloso a enzima 5-alfa redutase tipo 2 (5- $\alpha$ R2) converte a testosterona em di-hidrotestosterona (DHT), que se liga aos RA intracelulares iniciando uma cascata de sinalização que culmina no afinamento capilar<sup>14</sup> (fig. 2). Comparada à testosterona, a DHT tem aproximadamente cinco vezes mais afinidade pelo RA.<sup>14</sup>



**Figura 1** Ciclo folicular do couro cabeludo: fases anágena (proliferação celular), catágena (involução) e telógena (repouso). Após sucessivos ciclos, pode ocorrer a fase quenógena (sem produção de fios).

### Via de sinalização molecular andrógeno-dependente na célula da papila dérmica



**Figura 2** Via de sinalização dependente de andrógeno na célula da papila dérmica.

Homens com deficiência de 5- $\alpha$ R não desenvolvem AAGM, independentemente do nível sérico de testosterona. Logo, é a DHT, e a consequente ativação gênica, um dos grandes responsáveis pela doença. A relativa eficácia dos inibidores de 5- $\alpha$ R2 no tratamento da AAGM ajuda a corroborar essa hipótese.<sup>27</sup>

### Microinflamação

O sucesso limitado das terapias com moduladores androgênicos e promotores de crescimento capilar leva a crer que outros mecanismos possam estar envolvidos na AAGM.<sup>12</sup>

O termo microinflamação é utilizado atualmente para se referir à inflamação mais leve e superficial que acomete os folículos na AAGM, em comparação com a inflamação das alopecias cicatríciais.<sup>28</sup>

Uma questão importante é a origem dessa inflamação. O fato de ser mais superficial pode indicar origem no infundíbulo e, nesse caso, a colonização por *Propionibacterium* sp., *Staphylococcus* sp. e *Malassezia* sp., entre outros microrganismos, poderia contribuir com toxinas e/ou antígenos para o início do processo inflamatório.<sup>29</sup> Fatores ambientais como irritantes, poluentes, radiação ultravioleta, tabagismo e radicais livres de oxigênio também podem ativar a resposta inflamatória nos queratinócitos foliculares por meio da liberação de IL-1 $\alpha$ .<sup>30</sup> Fibroblastos adjacentes respondem a esse sinal inflamatório, perpetuando a cascata, até a destruição dos antígenos.<sup>31</sup> Por meio da atividade da DHT, o aumento da glândula sebácea poderia proporcionar um microambiente mais favorável ao desenvolvimento dos microrganismos pró-inflamatórios citados.<sup>28</sup>

Por fim, outros receptores podem estar envolvidos na microinflamação, como o receptor de vitamina D e os receptores retinoides, pois já foi demonstrado que esses têm ações antagonistas sobre a expressão de IL-8 e podem fazer parte de um delicado equilíbrio na complexa cascata inflamatória do crescimento capilar.<sup>32,33</sup> No entanto, vale ressaltar que permanece controverso se a microinflamação na AAGM é o gatilho inicial para seu desenvolvimento ou, ainda, se ela é relevante na patogênese da doença.<sup>34</sup>

### Quadro clínico e classificação

A AAGM tem início com o processo de miniaturização folicular nas regiões temporais e no vértice. Hamilton, em 1951, classificou os padrões de evolução da doença.<sup>6</sup> Mais tarde, em 1975, Norwood modificou a classificação a fim de simplificá-la, e deu origem à mais utilizada de todas as classificações: Hamilton-Norwood.<sup>35</sup> São sete estágios que descrevem a evolução do quadro clínico e padrões de acometimento da perda capilar (fig. 3).

As formas de III a V ainda podem apresentar o subtipo A, quando o acometimento é exclusivamente anterior e a faixa de cabelos separando as regiões frontotemporal e vértice não se forma.

Apesar de ser a classificação mais utilizada, a Hamilton-Norwood tem limitações, como o excesso de detalhes e a não aplicabilidade para alopecia de padrão feminino. Lee et al., em 2007, descreveram uma nova classificação com o objetivo de simplificar e unificar informações: a *Basic and Specific Classification* (BASP), dividida em dois tipos: básico,

que descreve o desenho da linha de implantação, e específico, relacionado à gravidade (fig. 4).<sup>36</sup>

### Diagnóstico

O diagnóstico da AAGM é essencialmente clínico, não havendo necessidade de exames laboratoriais ou histopatológico, que devem ser realizados apenas em casos duvidosos. O exame do cabelo e do couro cabeludo revela o padrão de queda característico, sem evidência de quadro cicatricial.

Além do quadro clínico e exame físico, o exame mais útil para o diagnóstico de AAGM é a dermatoscopia do couro cabeludo (tricoscopia).<sup>37</sup> Outros exames menos importantes na rotina serão apenas citados.

### Tricoscopia<sup>38,39</sup>

Os achados mais frequentes na tricoscopia são baseados em estudos em caucasianos:

- Diversidade de espessura dos fios em virtude da miniaturização progressiva, típico da AAGM. Isso ocorre porque os pelos terminais vão sendo gradualmente substituídos por pelos mais finos e mais curtos (velos), exceto na região occipital;
- Presença de fios mais grossos e mais longos que os típicos velos, porém mais curtos e mais finos que o fio terminal com aspecto ondulado (*wavy hair*);
- O número de fios emergindo da unidade folicular diminui para um ou dois, caracterizando diminuição do volume dos cabelos. O couro cabeludo apresenta unidades foliculares com dois a cinco fios, e a proporção de unidades com apenas um fio é de menos de 30% nos indivíduos sem AAGM. Esse dado é bastante útil para diagnóstico precoce;
- Pontos amarelos podem ser encontrados em casos avançados, correspondendo a queratina e sebo acumulados no óstios dilatados dos folículos;
- Presença do sinal peripilar (ou hiperpigmentação perifolicular), que corresponde à presença de infiltrado linfocítico perifolicular, observado em 22%–60% dos pacientes, mas não patognomônico;
- Pigmentação em favor de mel em indivíduos caucasianos com AAGM avançada que tiveram o couro cabeludo exposto ao sol. Pode ser encontrada em caucasianos com qualquer tipo de alopecia não cicatricial e no couro cabeludo saudável de pacientes de fototipos mais altos.

### Teste de tração

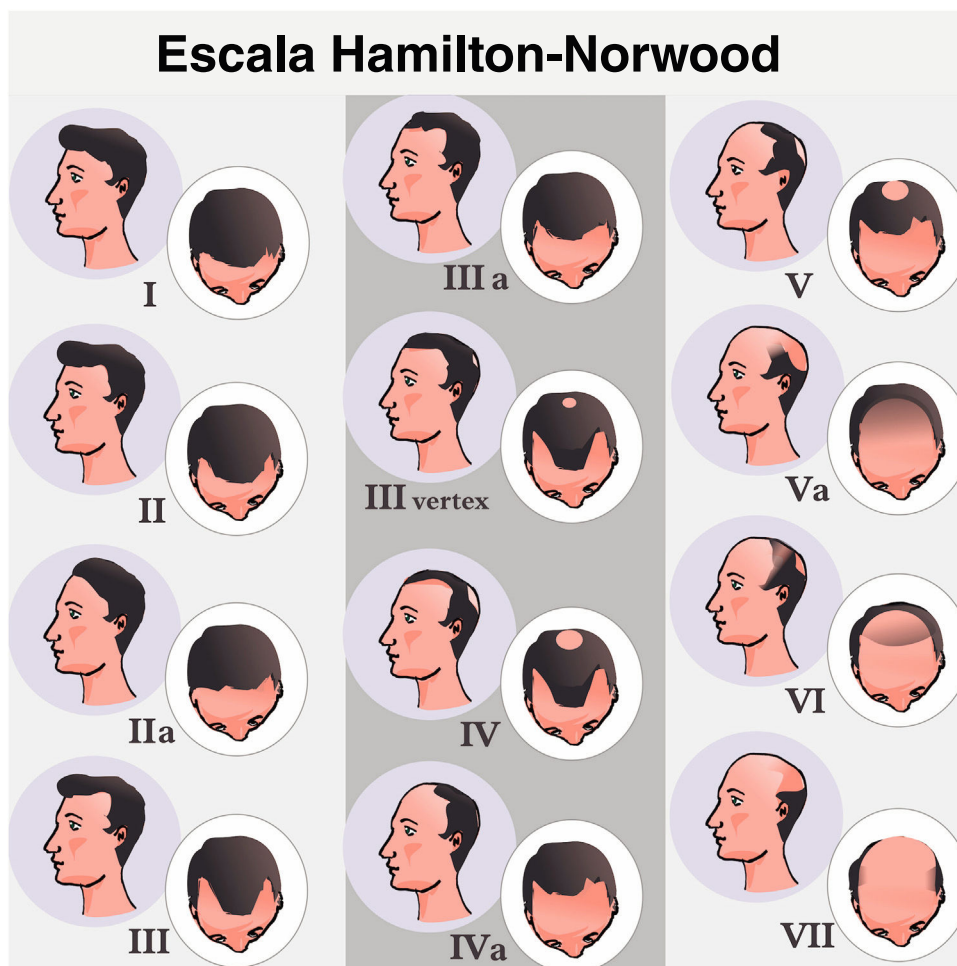
Momentos de maior queda de fios podem ser identificados com um teste positivo durante o exame.

### Tricograma

Teste semi-invasivo e doloroso. Substituído pela tricoscopia e cada vez menos realizado na AAGM.<sup>38</sup>

### Fototricograma

Exame não invasivo que realiza a contagem dos fios (densidade capilar), sua espessura e a velocidade de crescimento. Atualmente, é mais utilizado em ensaios clínicos.<sup>38</sup>



**Figura 3** Classificação de Hamilton-Norwood. Estágio I, sem perda de cabelo aparente ou mínima perda nas regiões temporais. Estágio II, leve recesso bitemporal, assumindo formato triangular simétrico. Estágio III, perda importante com pouca ou nenhuma cobertura capilar nas regiões temporais. Estágio III vértice, a perda capilar é mais pronunciada no vértice e o recesso na região temporal não excede aquele descrito no estágio III. Estágio IV, rarefação importante nas regiões temporais e no vértice, restando uma faixa densa de cabelos que separa as duas áreas. Estágio V, recuo da linha de implantação e rarefação mais evidente no vértice; a faixa de cabelos que separa as duas regiões apresenta densidade ainda mais reduzida, deixando menos evidente a área de transição. Estágio VI, regiões frontotemporal e vértice se unem pela perda completa da faixa de cabelos que as separava. Estágio VII, forma mais extensa de acometimento, restando apenas uma estreita faixa de cabelos nas regiões laterais e occipital.

#### Teste de rastreamento genético

Determina se há presença de genes de suscetibilidade à calvície.<sup>38</sup>

#### Diagnósticos diferenciais

Os diagnósticos diferenciais estão descritos na [tabela 1](#).<sup>40</sup>

#### Histologia

A biopsia é útil quando o padrão de AAGM não é típico ou para diagnóstico diferencial de alopecia cicatricial.

A técnica recomendada é de *punch* de 4 mm, profundo, incluindo a hipoderme em uma área não totalmente sem cabelos. O ideal é que sejam realizadas duas biopsias na mesma área de alopecia: uma para corte histológico horizontal (em que serão avaliados número de folículos, fase do ciclo e localização do infiltrado inflamatório) e outra para

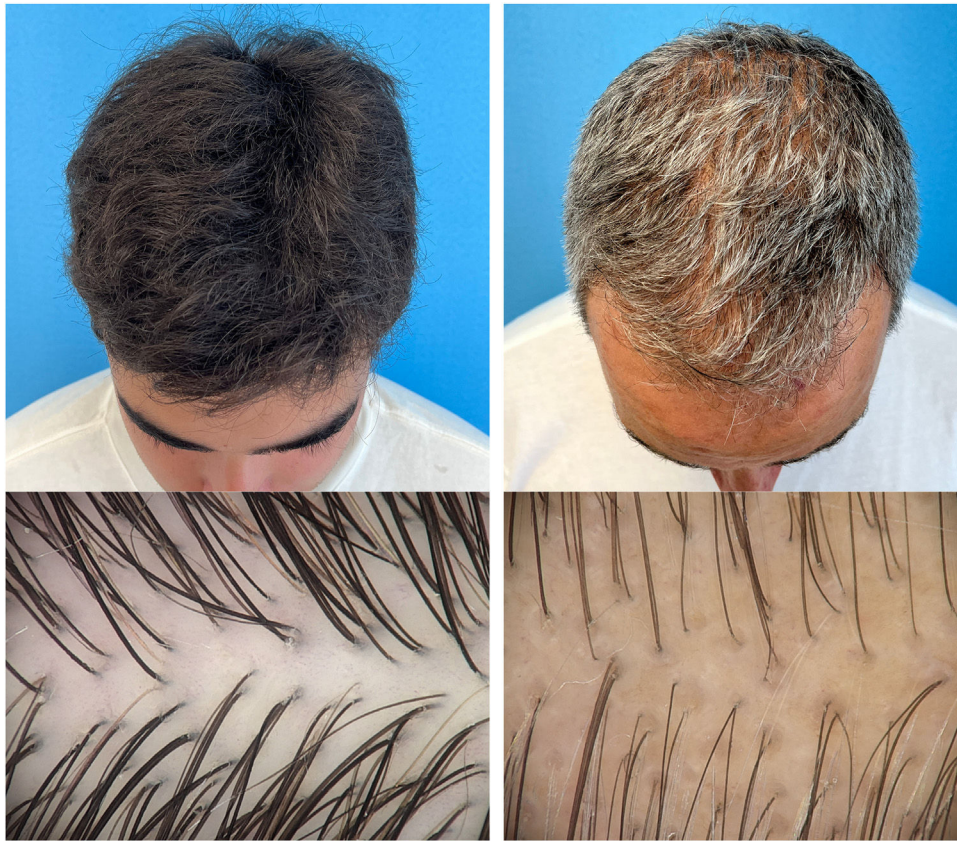**Tabela 1** Diagnósticos diferenciais AAGM

#### Diagnósticos diferenciais

- Eflúvio telógeno
- Alopécia areata
- Alopecia senescente
- Alopecia de tração
- Tricotilomania
- Alopecia frontal fibrosante
- Líquen plano pilar
- Alopecia permanente pós-QT
- Alopecia central centrífuga cicatricial
- Alopecia triangular congênita

corte longitudinal (para avaliação da epiderme, derme e processo inflamatório).

Para a AAGM em sua fase inicial, duas biopsias devem ser realizadas: uma em área envolvida e a segunda em área não



**Figura 4** Comparação clínica e tricoscópica entre pai (direita) e filho (esquerda). As imagens destacam o processo de afinamento capilar e variabilidade folicular característicos da AAGM, como observado na imagem do pai (direita).

envolvida, a fim de se comparar o tamanho e o número de folículos. Em casos avançados, uma biópsia é suficiente para o diagnóstico.<sup>41</sup>

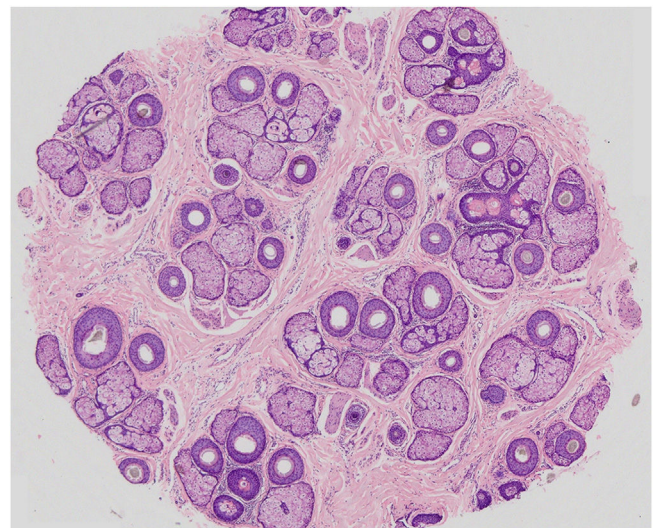
Na AAGM, a característica histológica principal é a miniaturização progressiva dos folículos terminais culminando em vello. Com a miniaturização, os folículos ascendem para a derme superficial, levando ao aumento de tratos fibrosos. Há aumento numérico de folículos em fase telógena e diminuição da relação anágeno/telógeno de 7:1 para até 2:1. Processo inflamatório linfocitário peri-infundibular leve também pode ser observado, bem como elastose solar em casos mais acentuados de perda capilar (fig. 5).<sup>42</sup>

### Impacto na qualidade de vida

A AAGM impacta significativamente a qualidade de vida dos pacientes, principalmente homens mais jovens com diagnóstico recente de calvície.<sup>43</sup>

### Tratamento

Muitos tratamentos são descritos para a AAGM, porém apenas minoxidil tópico, finasterida e dutasterida via oral têm aprovação em bula por órgão regulatório no Brasil (Anvisa).



**Figura 5** Corte horizontal de fragmento de pele do couro cabeludo AAGM (Hematoxilina & eosina, 20 $\times$ ) – 39 folículos pilosos ao nível dos istmos sendo nove velos e os demais terminais e intermediários. Epitélio folicular preservado e glândulas sebáceas com lóbulos aumentados. Todos os folículos estão em fase de anágena e uma unidade germinativa telógena.

## Minoxidil tópico e oral

Ao observar hipertricose nos pacientes em uso de minoxidil oral como anti-hipertensivo, foi desenvolvida a formulação tópica a 2% que recebeu liberação do FDA (EUA) para o tratamento da AAGM em 1988. Posteriormente, em 1991, estudos relataram a superioridade da solução a 5% quando comparado a 2% e placebo.<sup>44</sup>

O mecanismo de ação do minoxidil no folículo piloso não é totalmente conhecido e provavelmente não ocorre apenas por seu efeito vasodilatador. Possíveis efeitos incluem: aumento do VEGF na papila dérmica, indicando que a substância induz angiogênese; ativação da prostaglandina-1-sintetase, enzima promotora da atividade folicular; e aumento da expressão do fator de crescimento dos hepatócitos, promotor da atividade celular no folículo.<sup>45</sup>

Dados recentes sugerem que o minoxidil atue na expressão gênica e na ativação de vias de sinalização, levando à regulação positiva de alguns genes. Também foram relatados possíveis mecanismos antiandrogênicos, interferindo não só com os RA, mas também atuando em dois diferentes alvos relacionados à biossíntese de esteroides.<sup>46</sup>

Em sua apresentação tópica, o uso em homens é recomendado em solução a 5%, 2×/dia. Para que os resultados obtidos sejam mantidos, o tratamento deve ser continuado indefinidamente.<sup>47</sup> É medicamento seguro, bem tolerado e com poucos efeitos adversos (dentre os mais comuns, estão prurido e descamação do couro cabeludo). Embora o minoxidil possa causar dermatite de contato, é o propilenoglicol, presente no veículo, a substância mais frequentemente causadora da dermatite. Nesses casos, os sintomas são resolvidos com a troca para minoxidil tópico sem propilenoglicol.

Na aplicação tópica, a enzima sulfotransferase (SULT1A1) no couro cabeludo humano converte o minoxidil em minoxidil sulfato, que é a forma ativa da molécula. Diferenças na atividade da SULT1A1 entre indivíduos podem afetar a eficácia do medicamento, levando a inconsistências na resposta ao tratamento.<sup>48</sup> Em sua forma oral, o minoxidil também necessita ser convertido em sua forma ativa (fig. 6), por meio da sulfotransferase hepática (SULT1A2).

Estudos demonstram eficácia clínica tanto de minoxidil solução 5%, 2×/dia,<sup>49</sup> quanto do minoxidil oral em baixa dose (MOBD), com doses de 1 a 5 mg/dia.<sup>49,50</sup> Entretanto, a adesão ao longo de um ano é maior com o medicamento oral,<sup>51</sup> o que pode explicar percepção de maior eficácia do MOBD no consultório dermatológico.<sup>52</sup>

O minoxidil por via oral pode ocasionar efeitos colaterais sistêmicos em uma pequena porcentagem de pacientes, como aumento da frequência cardíaca, cefaleia, retenção de líquido, hipertricose e edema de extremidades inferiores. O evento mais comumente observado é a hipertricose, em cerca de 15% dos pacientes.<sup>53</sup> Os eventos adversos do minoxidil oral, no entanto, são tipicamente dependentes da dose e reversíveis com a descontinuação do medicamento. Efeitos colaterais raros e idiossincráticos – ou seja, dose independentes – incluem derrame pericárdico, insuficiência cardíaca congestiva e reações alérgicas. É provável que o MOBD tenha perfil de segurança em pacientes com hipertensão ou arritmia similar à população geral,<sup>54</sup> mas a avaliação cardiológica se faz necessária nesse grupo.

No início do uso das formas oral ou tópica, alguns pacientes podem apresentar eflúvio, cujo mecanismo é a liberação imediata de telógenos. Tal queda pode durar de duas a oito semanas e se resolve espontaneamente. Durante os dois primeiros meses de tratamento, observou-se incidência de eflúvio telógeno de 16% no grupo tratado com minoxidil tópico, enquanto no grupo tratado com minoxidil oral essa incidência foi significativamente menor, com apenas 9%.<sup>55</sup>

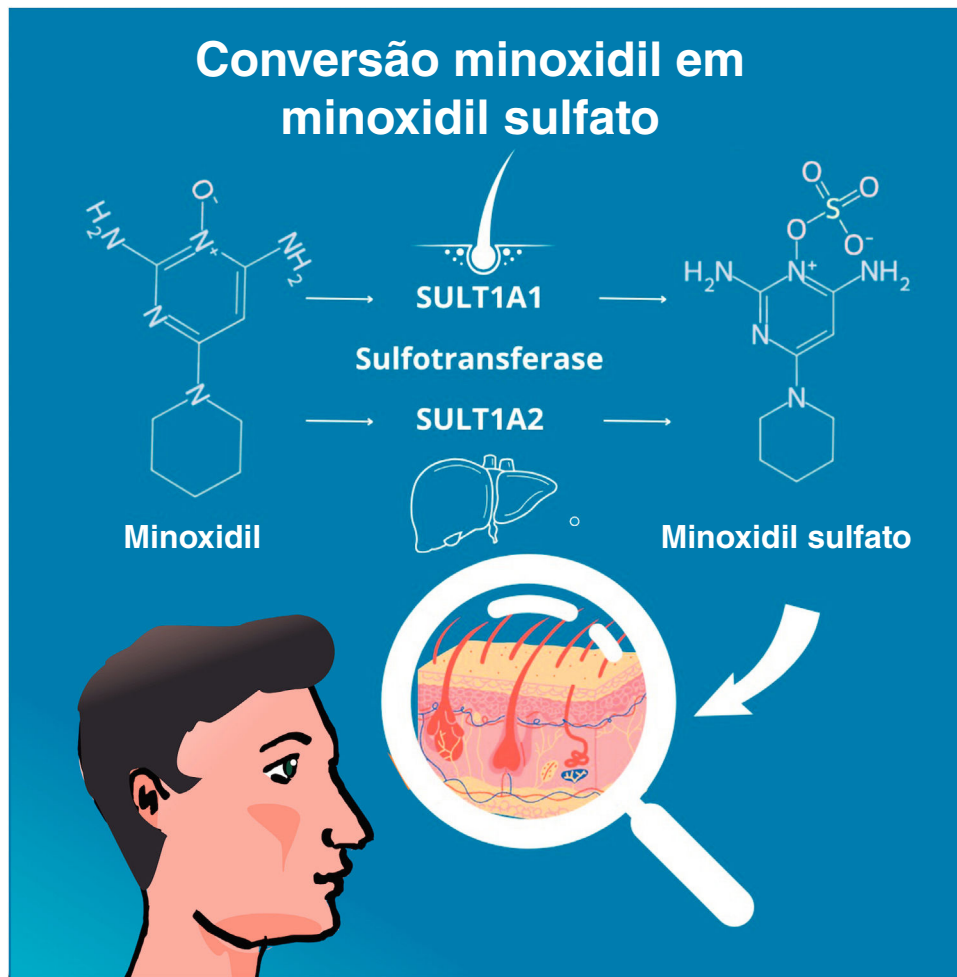
## Inibidores de 5-alfa redutase (5 $\alpha$ R)

Consideradas substâncias modificadoras da calvície masculina, são aprovadas para uso a finasterida 1 mg/dia e a dutasterida 0,5 mg/dia.<sup>56</sup> A literatura mostra que são eficazes no tratamento de pacientes com AAGM; o uso a longo prazo mostrou crescimento capilar e estabilização da calvície.<sup>57</sup> Sua eficácia é maior no tratamento da calvície do vértice do que da região frontoparietal, e recomenda-se que sejam continuadas indefinidamente para preservar o cabelo recuperado.<sup>58</sup> Embora potencialmente reversível por se tratar de alopecia não cicatricial, a AAGM em pacientes com miniaturização de folículos importante é um desafio terapêutico, e os inibidores de 5 $\alpha$ R isolados não se mostraram capazes de reverter totalmente a doença.

Apesar da eficácia e do mecanismo de ação bem estabelecidos no tratamento da AAGM, inclusive com resposta sustentada ao longo dos anos, o maior obstáculo ao uso oral dos inibidores de 5 $\alpha$ R é a insegurança dos homens com possíveis efeitos colaterais, como diminuição de libido e impotência.<sup>59</sup> Estudos de coorte relatam aumento do risco de depressão em pacientes tratados para hiperplasia benigna prostática principalmente nos primeiros 18 meses do uso da medicação.<sup>60</sup> Isso é parcialmente justificado, pois a DHT e a 5 $\alpha$ R participam da produção de diversos esteroides neuroativos. Além disso, testosterona e DHT modulam a resposta neuroendócrina ao estresse e estão inversamente relacionadas a índices de depressão.<sup>61</sup> Por outro lado, o efeito nocebo, ou seja, quando uma pessoa desenvolve sintomas e efeitos colaterais de um medicamento simplesmente porque leu ou foi alertado sobre tal possibilidade, foi bem documentado em homens em uso de inibidores de 5 $\alpha$ R.<sup>62</sup> A escolha do tratamento deve envolver avaliação criteriosa, evitando-se a prescrição em indivíduos com episódios recentes de depressão ou queixas de disfunção sexual. Outros efeitos adversos dessa classe de medicação incluem hipotensão ortostática, tontura, ginecomastia e redução do volume espermático.<sup>63</sup>

A supressão dos níveis circulantes de DHT na gestação pode inibir o desenvolvimento dos órgãos genitais externos de feto do sexo masculino; portanto, gestantes e crianças devem evitar o contato com as cápsulas. Homens em tratamento com finasterida e dutasterida não devem doar sangue por um e seis meses, respectivamente, após a última dose, a fim de se prevenir a administração a uma receptora de transfusão grávida.<sup>64</sup>

Alguns estudos têm abordado os efeitos dos inibidores de 5 $\alpha$ R na motilidade e morfologia dos espermatozoides e no volume espermático. Um estudo analisou os efeitos da terapia diária com finasterida (5 mg) e dutasterida (0,5 mg) por um ano, examinando amostras de soro e sêmen antes e depois do tratamento, e concluiu que nenhum dos trata-



**Figura 6** Conversão do minoxidil em sua forma ativa, minoxidil sulfato.

mentos teve impacto na morfologia dos espermatozoides.<sup>65</sup> Não é necessária a descontinuação da medicação em homens tentando engravidar suas parceiras ou com vida sexual ativa com parceiras grávidas, já que a excreção de finasterida e dutasterida no sêmen é mínima e improvável de causar efeitos teratogênicos.<sup>66</sup>

Existe uma preocupação de que os inibidores de 5 $\alpha$ R possam causar ou agravar quadro de infertilidade masculina subjacente. Não há dados suficientes na literatura para se afirmar categoricamente qual seu papel na fertilidade masculina.

Nesse contexto, é importante definir infertilidade, condição caracterizada pela incapacidade de um casal estabelecer gravidez clínica após 12 meses de relações sexuais regulares e desprotegidas. Portanto, avaliar a infertilidade masculina isolada fora de um contexto de tentativa de gravidez do casal não é abordagem que envolva apenas a solicitação de um único exame. De fato, a infertilidade masculina é multifatorial e sua incidência vem aumentando ao longo do tempo.<sup>67</sup> A solicitação do espermograma pode documentar características do sêmen abaixo dos limites inferiores estabelecidos e não necessariamente implicar em

infertilidade, e valores considerados “normais” não garantem a fertilidade.<sup>68</sup>

Não existe padronização na solicitação de exames laboratoriais para a prescrição de inibidores de 5 $\alpha$ R. O monitoramento laboratorial não é necessário em pacientes sem comorbidades.<sup>69</sup> Em pacientes com mais de 45 anos de idade, após seis meses de tratamento, é recomendado que se estabeleça um novo nível basal de antígeno prostático específico (PSA).<sup>70,71</sup> Aumentos contínuos de PSA durante o tratamento podem indicar câncer de próstata ou não adesão à terapia. O tratamento com essa classe de medicações não interfere no uso do PSA para diagnóstico de câncer de próstata após a nova linha de base ter sido estabelecida. Após a interrupção do tratamento, os níveis de PSA retornam aos valores iniciais em cerca de seis meses.

Os inibidores da 5 $\alpha$ R são considerados pela Agência Mundial Antidoping (WADA) potenciais fatores de confusão na avaliação do perfil esteroide do atleta, já que podem interferir na excreção urinária de vários compostos diagnósticos.<sup>72</sup> No entanto, diante dos avanços diagnósticos de *doping*, não estão incluídos na lista de medicamentos proibidos pela entidade.<sup>73</sup>



**Tabela 2** Comparação entre finasterida e dutasterida

Diferenças entre inibidores de 5 $\alpha$ R redutase		
	Finasterida	Dutasterida
Meia-vida	5-8 horas	3-5 semanas
Inibição de 5-AR	Somente tipo 2	Tipo 1 e 2
Supressão DHT sistêmico	~71%	>90%

## Finasterida oral

A finasterida é um inibidor de 5 $\alpha$ R-2 que diminui a conversão de testosterona em DHT com meia-vida plasmática entre cinco a oito horas. Após o pico de melhora inicial, estudos de acompanhamento a longo prazo demonstram progressão da alopecia em 10,3% dos casos de AAGM em vértice, 16,2% do tipo frontal e controle da doença dos tipos bifásico ou difuso.<sup>58</sup>

Relatos recentes sobre a síndrome pós-finasterida, condição controversa que pode incluir problemas sexuais, depressão e ansiedade, criaram um medo entre os pacientes que buscam tratamento. Enquanto estudos não confirmam nem refutam a síndrome como entidade nosológica válida, o uso oral da finasterida com segurança a longo prazo durante um período de 10 anos já foi documentado.<sup>74</sup>

## Dutasterida oral

A dutasterida é um inibidor da 5 $\alpha$ R-1 e 2, com meia-vida de cinco semanas, três vezes mais potente na inibição da 5 $\alpha$ R-2 do que a finasterida e 100 vezes mais potente na inibição da 5 $\alpha$ -1.<sup>75</sup> Essas características justificam o efeito superior da dutasterida 0,5 mg/dia em relação à finasterida 1 mg/dia no tratamento da AAGM,<sup>76</sup> sem apresentar, até o momento, diferenças significantes de efeitos adversos (tabela 2).

## Finasterida tópica

Na tentativa de mitigar seus efeitos sistêmicos, a finasterida na forma tópica tem sido estudada e vem mostrando capacidade de diminuir os níveis de DHT tanto no plasma quanto no couro cabeludo.<sup>77</sup> A ausência de concentração e veículos padronizados torna imprevisível determinar a eficácia dessa via de administração.

## Dutasterida tópica

Em virtude do grande tamanho molecular da dutasterida, é difícil formulá-la e administrá-la como um agente tópico. Por outro lado, seu grande tamanho e natureza lipofílica podem contribuir para que permaneça no couro cabeludo, com menor absorção sistêmica. No momento, porém, não há dados suficientes na literatura que corroborem sua utilidade no tratamento da AAGM.<sup>78</sup>

## Tratamentos adjuvantes

### Intradermoterapia capilar

A intradermoterapia (muito citada como mesoterapia) é feita com injeções no couro cabeludo com medicação ou com mistura de várias substâncias. Embora venha sendo amplamente utilizada, a escolha das dosagens e misturas baseia-se em experiências pessoais. Poucos tratamentos são apoiados por estudos científicos com evidência.

Dentre as medicações utilizadas por essa via, destaca-se a dutasterida pela crescente utilização e publicações científicas. Isso ocorre como tentativa de se romper a barreira epidérmica e pela minimização de possíveis eventos adversos.<sup>79</sup> Não existe padronização quanto à frequência de aplicação. O principal evento adverso é a dor, que pode ser contornada com bloqueios anestésicos. Menos comumente, edema da fronte ou até da face e hematomas podem ocorrer. Com o conhecimento atual, ainda são necessários mais estudos para se avaliar sua eficácia terapêutica quando comparada à já estabelecida via oral.<sup>80</sup>

Há evidências limitadas sobre a intradermoterapia com finasterida e minoxidil. O uso de vitaminas como a biotina não demonstrou eficácia.<sup>70</sup>

Eventos adversos raros são descritos, incluindo casos de alopecia secundária a injetáveis, que se apresentam clinicamente mimetizando alopecia areata e/ou alopecias cicatriciais.<sup>81</sup> Diferentes substâncias podem provocar perda de cabelo por inflamação, danificando os folículos capilares por mecanismos ainda não totalmente compreendidos.

A microinfusão de medicamentos na pele (MMP<sup>®</sup>) combina a entrega de medicamentos com a proposta de distribuição em menor quantidade e de maneira mais homogênea.<sup>82</sup> Embora essa técnica seja amplamente difundida no Brasil, apenas relatos de caso foram publicados.

### Microagulhamento

O microagulhamento é procedimento minimamente invasivo no qual a injúria percutânea é induzida com microagulhas, resultando na liberação de diversos fatores de crescimento e promovendo a remodelação do colágeno. Esses fatores potencialmente promovem a angiogênese, a cicatrização de feridas e reverterem a fibrose.<sup>83</sup> Uma revisão envolvendo 17 estudos avaliou melhora com microagulhamento na AAG e na alopecia areata quando usado com soluções, entre elas o minoxidil a 5% e/ou plasma rico em plaquetas (PRP). A maioria dos ensaios clínicos mostrou resultados positivos; entretanto, o nível de evidência dos estudos e a heterogeneidade de método não permitem avaliar a eficácia a longo prazo.<sup>84</sup> O microagulhamento é frequentemente usado como tratamento adjuvante e não deve ser indicado como monoterapia. Na AAGM, foi demonstrado que o microagulhamento isoladamente não evita a progressão da doença.<sup>85</sup>

Dor, hematomas e foliculite podem ser observados com a técnica, assim como em outros procedimentos que envolvam injeções (intradermoterapia).

### Fotobiomodulação: low-level laser therapy e LED

A terapia de fotobiomodulação (FBM) usa lasers ou diodos emissores de luz (LEDs) de baixa irradiância para promover bioestimulação celular sem produzir efeitos térmicos. O mecanismo de ação não é totalmente esclarecido;

no entanto, acredita-se que a absorção de luz vermelha pelo citocromo C oxidase em mitocôndrias conduz à fotodissociação do óxido nítrico inibitório, o que resulta em aumento da produção de ATP, modulação de espécies reativas de oxigênio e indução de fatores de transcrição.<sup>86</sup>

Em 1967, Endre Mester testou *laser* em camundongos, buscando o potencial de desenvolver câncer. Surpreendentemente, os camundongos tratados com *laser* de baixa potência não desenvolveram câncer e apresentaram crescimento acelerado de pelos.<sup>87</sup> Além disso, foi relatada hipertricose paradoxal, ou seja, crescimento de pelos em áreas tratadas com doses baixas de *laser* para epilação, corroborando o mecanismo de fotobiomodulação.<sup>88</sup>

Para o tratamento da AAGM, os comprimentos de onda mais utilizados estão situados próximos de 655 nm.<sup>89</sup> Uma metanálise comparou diferentes dispositivos e não encontrou diferenças na eficácia entre as formas de apresentação (pente, capacete ou boné), mas favoreceu dispositivos com *laser* sobre o LED.<sup>90</sup>

Embora o mecanismo de ação do LLT na AAGM tenha fundamento teórico, o impacto clínico como terapia isolada na cobertura capilar é pequeno. Os novos fios detectados nos fototricogramas provavelmente são miniaturizados e curtos, resultando em benefício limitado quando em monoterapia. Entretanto, o *laser* representa opção segura como terapia adjuvante.<sup>90</sup>

### Lasers fracionados e outras tecnologias

*Lasers* fracionados ablativos e não ablativos e radiofrequência microagulhada também têm sido utilizados, especialmente para aumento da penetração de medicamentos (*laser and energy assisted drug delivery* – LEADD).<sup>91</sup> Quando comparado ao uso do *laser* em monoterapia, o LEADD não mostrou superioridade. Considerando que ambos os tratamentos melhoraram os critérios de alopecia avaliados, podemos supor que existem mecanismos próprios do *laser* na modulação do crescimento capilar; no entanto, mais estudos são necessários para corroborar esses achados.<sup>91</sup>

### Plasma rico em plaquetas

A intradermoterapia com plasma rico em plaquetas autólogo (PRP) é considerada adjuvante nos esquemas terapêuticos da AAGM. O mecanismo exato pelo qual o procedimento induz o crescimento capilar é desconhecido. Os fatores de crescimento derivados de plaquetas, liberados na intradermoterapia com PRP, podem levar ao aumento da expressão de colágeno tipo I e mRNA da metaloproteinase 1 da matriz em fibroblastos dérmicos, aumento da regulação positiva de Bcl-2, uma proteína antiapoptótica e ativação da  $\beta$ -catenina e do FGF-7 em fibroblastos dérmicos, ajudando a prolongar a fase anágena do cabelo.<sup>92</sup> Esse conjunto de efeitos combinados pode contribuir para o aumento da densidade e a regeneração folicular. Foi demonstrado efeito adicional do PRP à terapia padrão ouro, minoxidil 5% e finasterida 1 mg/dia.<sup>93</sup>

No Brasil, é considerada terapia experimental atrelada a protocolos de pesquisa aprovados por Comitês de Ética em Pesquisa.<sup>94</sup> Apesar dos desfechos favoráveis no aumento de espessura e densidade capilar no uso do PRP na AAGM,<sup>95</sup> uma recente metanálise mostrou não haver evidência científica suficiente para concluir sua eficácia em virtude da grande

heterogeneidade de parâmetros usados para avaliação da técnica.<sup>96</sup>

## Abordagens terapêuticas menos estabelecidas

### Nutracêuticos

Os micronutrientes desempenham papel essencial no ciclo folicular, em virtude do alto metabolismo e da renovação celular acelerada que ocorre nos folículos.<sup>97,98</sup>

Os regimes orais são de fácil aceitação para os pacientes; no entanto, muitos ainda carecem de comprovação de eficácia e sua prescrição deve ser individualizada, considerando-se a relação risco-benefício da suplementação. Polivitamínicos são vendidos sem prescrição médica, e existe uma preocupação quanto ao atraso do correto diagnóstico das doenças do couro cabeludo causado pelo uso indiscriminado dessas medicações. Até o momento, não há dados suficientes na literatura que suportem a suplementação de quaisquer substâncias, exceto em casos de deficiência comprovada laboratorialmente.

Enquanto a deficiência de biotina (vitamina B7) pode levar a alopecia, *rash* e unhas frágeis, a suplementação dessa vitamina em pacientes sem deficiência não demonstrou ser eficaz para o crescimento capilar.<sup>99</sup> São considerados pacientes de risco para deficiência de biotina: ingestão de alta quantidade de ovos crus, síndromes de má-absorção intestinal, alcoolismo, gestação, uso prolongado de antibióticos, e medicações como ácido valproico e isotretinoína.<sup>100</sup> Considerando que essa deficiência é extremamente rara na população geral, a suplementação não deve ser recomendada de rotina pois pode levar a erros em diversos exames laboratoriais.<sup>101</sup>

A vitamina D modula o crescimento e a diferenciação de queratinócitos por meio de sua ligação com um receptor nuclear. Em casos de mutação nesse receptor, existe um quadro de resistência a vitamina D caracterizado, entre outros sinais, por rarefação de pelos e alopecia. A suplementação de vitamina D em pacientes sem essa mutação já foi estudada em alopecias não cicatriciais e mostrou resultados conflitantes.<sup>98</sup>

Embora sejam importantes fatores na síntese proteica e no crescimento celular, respectivamente, selênio e vitamina A em excesso são associados à queda de cabelo e também não devem ser repostos de rotina.<sup>102</sup> A hipervitaminose A é um risco nessas situações e pode levar à toxicidade.<sup>95</sup>

A deficiência de ferro é comum, especialmente em mulheres, porém não está necessariamente associada a aumento do risco de AAG ou eflúvio telógeno.<sup>103</sup>

A deficiência de zinco também pode levar à alopecia, mas uma correlação mais forte foi vista na alopecia areata e eflúvio telógeno em comparação com a AAG, e mais estudos são necessários para avaliar sua eficácia no tratamento dessa doença.<sup>103</sup>

### Extratos botânicos

Saw palmetto (*Serenoa repens*), chá verde (*Camellia sinensis*), semente de abóbora (*Curcubita pepo*) e licorice (*Glycyrrhiza glabra*) são fitoterápicos que podem ter ação inibitória da enzima 5 $\alpha$ R e, portanto, poderiam eventualmente ser usados no tratamento da AAGM. Estudos maiores e comparativos com inibidores de 5 $\alpha$ R estabelecidos como

padrão ouro são necessários para caracterizar melhor seu grau de eficácia e perfil de segurança.<sup>104</sup>

### Cetoconazol

Além de suas propriedades antifúngicas e anti-inflamatórias contra *Malassezia* para o tratamento da dermatite seborreica, foram descritas propriedades antiandrogênicas com possível mecanismo de inibição do DHT com o uso do cetoconazol.<sup>105</sup> Loções ou xampus a 2% podem ser aplicados no couro cabeludo como terapia adjuvante. Estudos mais robustos são necessários para caracterizar melhor seu mecanismo de ação e eficácia.<sup>106</sup>

### Latanoprost/bimatoprost – análogos de prostaglandinas

O uso de análogos de prostaglandina para alopecia foi sugerido quando o crescimento de pelos das sobrancelhas e cílios foi observado em pacientes com glaucoma em uso de colírios a base dessas substâncias. Prostaglandina F2 (PGF2) e prostaglandina E2 (PGE2) induzem o crescimento capilar e prolongam a fase anágena.<sup>107</sup> Dois estudos publicados com latanoprost sugerem eficácia dessa medicação em doses variando de 0,005% a 0,1%; no entanto, os resultados ainda são inferiores aos do minoxidil tópico. Por esse motivo e pelo fato de essas medicações terem custo elevado, atualmente são pouco utilizadas para o tratamento da AAGM.<sup>108,109</sup>

### Cirurgia restauradora

Na AAGM, áreas sem cabelo podem ser permanentemente cobertas novamente de forma cosmética, embora com densidade reduzida. A cirurgia de restauração capilar envolve a cirurgia de redução do couro cabeludo, transplante capilar ou uma combinação de ambos.

Nas últimas décadas, o transplante capilar evoluiu para um procedimento microcirúrgico no qual unidades foliculares de um a quatro fios são transplantadas em grande número e em alta densidade. Atualmente, existem duas técnicas para a extração das unidades foliculares: a *Follicular Unit Extraction* (FUE) e a *Follicular Unit Transplantation* (FUT). Na técnica FUT, uma faixa de couro cabeludo é retirada da região occipital; as unidades foliculares são separadas, lapidadas e implantadas na região receptora. Esse procedimento deixa uma cicatriz linear na região doadora. Na técnica FUE, as unidades foliculares são extraídas com *micropunchs*, manualmente ou com aparelhos automatizados, e posteriormente implantadas à semelhança do que ocorre com a FUT. A diferença é que, na FUE, as cicatrizes resultantes são puntiformes e esparsas pela área doadora, podendo ficar praticamente imperceptíveis.<sup>110</sup>

A cirurgia de restauração capilar não constitui cura para a calvície; portanto, mesmo após o procedimento, é necessário que se mantenha o tratamento da doença – caso contrário, encara-se a possibilidade de evolução da condição e perda do resultado cosmético pela progressiva miniaturização dos fios nativos daquela região. Além disso, é importante excluir condições nas quais o transplante possa estar contraindicado, como distorção corporal, expectativas irreais, alopecia areata e outras em que o procedimento não trará benefício estético, como no caso de áreas doadoras insuficientes e alopecias cicatriciais inflamatórias não controladas.<sup>111</sup>

## Conclusão

A AAGM é entidade há muito tempo conhecida, com suas características clínicas, parâmetros diagnósticos, opções terapêuticas e instrumentos de análise de eficácia em constante evolução. As evidências aqui apresentadas são as mais recentes.

Nesta revisão, algumas abordagens terapêuticas não padronizadas, com análise de eficácia e segurança de insuficiente nível de evidência, não foram mencionadas.

O tratamento da AAGM deve ser personalizado, pois um dos fatores mais importantes para o sucesso terapêutico é melhorar a aderência por meio de estratégia terapêutica individualizada. No uso de fármacos ou terapias *off label*, o profissional tem o dever de informar o paciente bem como obter seu consentimento (verbal ou escrito), e isso deve ser registrado no prontuário. A avaliação da eficácia de determinado tratamento deve ser realizada, após pelo menos seis a 12 meses de uso.

## Suporte financeiro

Nenhum.

## Contribuição dos autores

Gabriel Lazzeri Cortez: Concepção e o desenho do estudo; levantamento dos dados, ou análise e interpretação dos dados; redação do artigo ou revisão crítica do conteúdo intelectual importante; participação efetiva na orientação da pesquisa; revisão crítica da literatura; aprovação final da versão final do manuscrito.

Karime Hassun: Concepção e o desenho do estudo; levantamento dos dados, ou análise e interpretação dos dados; redação do artigo ou revisão crítica do conteúdo intelectual importante; participação efetiva na orientação da pesquisa; revisão crítica da literatura; aprovação final da versão final do manuscrito.

Luciana Ribeiro Patricio Linhares: Concepção e o desenho do estudo; levantamento dos dados, ou análise e interpretação dos dados; redação do artigo ou revisão crítica do conteúdo intelectual importante; participação efetiva na orientação da pesquisa; revisão crítica da literatura; aprovação final da versão final do manuscrito.

Verena Florenço: Concepção e o desenho do estudo; levantamento dos dados, ou análise e interpretação dos dados; redação do artigo ou revisão crítica do conteúdo intelectual importante; participação efetiva na orientação da pesquisa; revisão crítica da literatura; aprovação final da versão final do manuscrito.

Maria Valeria Bussamara Pinheiro: Concepção e o desenho do estudo; levantamento dos dados, ou análise e interpretação dos dados; redação do artigo ou revisão crítica do conteúdo intelectual importante; participação efetiva na orientação da pesquisa; revisão crítica da literatura; aprovação final da versão final do manuscrito.

Maurício Mendonça do Nascimento: Concepção e o desenho do estudo; levantamento dos dados, ou análise e interpretação dos dados; redação do artigo ou revisão crítica do conteúdo intelectual importante; participação efetiva

na orientação da pesquisa; revisão crítica da literatura; aprovação final da versão final do manuscrito.

## Conflito de interesses

Nenhum.

## Agradecimento

Gostariamos de expressar nossa sincera gratidão à revisora, Dra. Danielle Ioshimoto Shitara do Nascimento, cujos comentários e sugestões valiosas foram essenciais para o aprimoramento deste artigo.

## Referências

1. Thanikachalam S, Sanchez N, Maddy AJ. Long hair throughout the ages. *Dermatology*. 2019;235:260–2.
2. Jankowski GS, Frith H. Psychology's medicalization of male baldness. *J Health Psychol*. 2022;27:2161–80.
3. Tvttropes.org [internet]. Bald of Evil. Disponível em: <https://tvttropes.org/pmwiki/pmwiki.php/Main/BaldOfEvil>.
4. Theconversation.com [Internet]. The art of balding: a brief history of hairless men. [Acesso em 24 fev. 2023]. Disponível em: <https://theconversation.com/the-art-of-balding-a-brief-history-of-hairless-men-199531>.
5. Hamilton JB. Male hormone stimulation is prerequisite and an incitant in common baldness. *Am J Anat*. 1942;71:451–80.
6. Hamilton JB. Patterned loss of hair in man; types and incidence. *Ann N Y Acad Sci*. 1951;53:708–28.
7. Rushton DH, Ramsay ID, Norris MJ, Gilkes JJ. Natural progression of male pattern baldness in young men. *Clin Exp Dermatol*. 1991;16:188–92.
8. Severi G, Sinclair R, Hopper JL, English DR, McCredie MRE, Boyle P, et al. Androgenetic alopecia in men aged 40–69 years: prevalence and risk factors. *Br J Dermatol*. 2003;149:1207–13.
9. Rhodes T, Girman CJ, Savin RC, Kaufman KD, Guo S, Lilly FR, et al. Prevalence of male pattern hair loss in 18–49 year-old men. *Dermatol Surg*. 1998;24:1330–2.
10. Tang PH, Chia HP, Cheong LL, Koh D. A community study of male androgenetic alopecia in Bishan, Singapore. *Singapore Med J*. 2000;41:202–5.
11. Ishino A, Uzuka M, Tsuji Y, Nakanishi J, Hanzawa N, Imamura S. Progressive decrease in hair diameter in Japanese with male pattern baldness. *J Dermatol*. 1997;24:758–64.
12. Trüeb RM. Molecular mechanisms of androgenetic alopecia. *Exp Gerontol*. 2002;37:981–90.
13. Reborna A, Guarrera M. Kenogen. A new phase of the hair cycle? *Dermatology*. 2002;205:108–10.
14. Kaufman KD. Androgens and alopecia. *Mol Cell Endocrinol*. 2002;198:89–95.
15. Ramos PM, Miot HA. Female pattern hair loss: a clinical and pathophysiological review. *An Bras Dermatol*. 2015;90:529–43.
16. Whiting DA. Possible mechanisms of miniaturization during androgenetic alopecia or pattern hair loss. *J Am Acad Dermatol*. 2001;45:S81–6.
17. Botchkareva NV, Kahn M, Ahluwalia G, Shander D. Survivin in the human hair follicle. *J Invest Dermatol*. 2007;127:479–82.
18. Tosti A, Iorizzo M, Piraccini BM. Androgenetic alopecia in children: report of 20 cases. *Br J Dermatol*. 2005;152:556–9.
19. Nyholt DR, Gillespie NA, Heath AC, Martin NG. Genetic basis of male pattern baldness. *J Invest Dermatol*. 2003;121:1561–4.
20. Tan MH, Li J, Xu HE, Melcher K, Yong EL. Androgen receptor: structure, role in prostate cancer and drug discovery. *Acta Pharmacol Sin*. 2015;36:3–23.
21. Ellis JA, Stebbing M, Harrap SB. Polymorphism of the androgen receptor gene is associated with male pattern baldness. *J Invest Dermatol*. 2001;116:452–5.
22. Katzer T, Leite Junior A, Beck R, da Silva C. Pathophysiology and current treatments of androgenetic alopecia: going beyond androgens and anti-androgens. *Dermatol Ther*. 2019;32:e13059.
23. Li R, Brockschmidt FF, Kiefer AK, Stefansson H, Nyholt DR, Song K, et al. Six novel susceptibility loci for early-onset androgenetic alopecia and their unexpected association with common diseases. *PLoS Genet*. 2012;8:e1002746.
24. Heilmann S, Kiefer AK, Fricker N, Drichel D, Hillmer AM, Herold C, et al. Androgenetic alopecia: identification of four genetic risk loci and evidence for the contribution of WNT signaling to its etiology. *J Invest Dermatol*. 2013;133:1489–96.
25. Paus R, Cotsarelis G. The biology of hair follicles. *N Engl J Med*. 1999;341:491–7.
26. Kaufman KD. Androgen metabolism as it affects hair growth in androgenetic alopecia. *Dermatol Clin*. 1996;14:697–711.
27. Imperato-McGinley J, Guerrero I, Gautier T, Peterson RE. Steroid 5 $\alpha$ -reductase deficiency in man: an inherited form of male pseudohermaphroditism. *Science*. 1974;186:1213–5.
28. Mahé YF, Michelet JF, Billoni N, Jarrousse F, Buan B, Commo S, et al. Androgenetic alopecia and microinflammation. *Int J Dermatol*. 2000;39:576–84.
29. Piérard Ge, Piérard-Franchimont C, Nikkels-Tassoudji N, Nikkels Af, Saint Léger D. Improvement in the inflammatory aspect of androgenetic alopecia. A pilot study with an antimicrobial lotion. *J Dermatol Treat*. 1996;7:153–7.
30. Ialenti A, Ianaro A, Moncada S, Di Rosa M. Modulation of acute inflammation by endogenous nitric oxide. *Eur J Pharmacol*. 1992;211:177–82.
31. Smith RS, Smith TJ, Blieden TM, Phipps RP. Fibroblasts as sentinel cells. Synthesis of chemokines and regulation of inflammation. *Am J Pathol*. 1997;151:317–22.
32. Harant H, Andrew PJ, Reddy GS, Foglar E, Lindley IJ. 1 $\alpha$ , 25-dihydroxyvitamin D3 and a variety of its natural metabolites transcriptionally repress nuclear-factor-kappaB-mediated interleukin-8 gene expression. *Eur J Biochem*. 1997;250:63–71.
33. Balık AR, Balık ZB, Aktaş A, Neşelioğlu S, Karabulut E, Karabulut AB. Examination of androgenetic alopecia with serum biomarkers. *J Cosmet Dermatol*. 2021;20:1855–9.
34. Valdebran M, Mo J, Elston DM, Doan L. Pattern hair loss: assessment of inflammation and fibrosis on histologic sections. *J Am Acad Dermatol*. 2020;82:757–8.
35. Norwood OT. Male pattern baldness: classification and incidence. *South Med J*. 1975;68:1359–65.
36. Lee WS, Ro BI, Hong SP, Bak H, Sim WY, Kim DW, et al. A new classification of pattern hair loss that is universal for men and women: basic and specific (BASP) classification. *J Am Acad Dermatol*. 2007;57:37–46.
37. Ntshingila S, Oputu O, Arowolo AT, Khumalo NP. Androgenetic alopecia: an update. *JAAD Int*. 2023;13:150–8.
38. Banka N, Bunagan MJK, Shapiro J. Perda capilar de padrão masculino: diagnóstico e tratamento clínico. In: Shapiro J, Thiers BH, editors. *Distúrbios capilares: conceitos atuais em fisiopatologia, diagnóstico e tratamento*. Rio de Janeiro: Elsevier; 2013. p. 153–68.
39. Rakowska A, Slowinska M, Olszewsk M. Alopecia androgenética. In: Rudnicka L, Olszewsk M, Rakowska A, editors. *Atlas de tricoscopia*. Springer-Verlag London; 2012. p. 221–36.
40. Tosti A. *Hair Facts: everything you ever wanted to know about hair loss and hair care*. International Academy of Trichology. Edição do Kindle. p. 44.
41. Vidal CI. Overview of alopecia: a dermatopathologist's perspective. *Mo Med*. 2015;112:308–12.

42. Bernárdez C, Molina-Ruiz AM, Requena L. Histologic features of alopecias-part I: nonscarring alopecias. *Actas Dermosifiliogr.* 2015;106:158–67.
43. Al Najjar OA, Alkhars MA, Al Molhim SF, AlAjmi MS, Alhafith AA, Najjar MAA, et al. The impact of androgenic alopecia on the quality of life of male individuals: a cross-sectional study. *Cureus.* 2023;15:e47760.
44. Olsen EA, Dunlap FE, Funicella T, Koperski JA, Swinehart JM, Tschen EH, et al. A randomized clinical trial of 5% topical minoxidil versus 2% topical minoxidil and placebo in the treatment of androgenetic alopecia in men. *J Am Acad Dermatol.* 2002;47:377–85.
45. Bolduc C, Shapiro J. Management of androgenetic alopecia. *Am J Clin Dermatol.* 2000;1:151–8.
46. Shen Y, Zhu Y, Zhang L, Sun J, Xie B, Zhang H, et al. New target for minoxidil in the treatment of androgenetic alopecia. *Drug Des Devel Ther.* 2023;17:2537–47.
47. Ramos PM, Melo DF, Radwanski H, de Almeida RFC, Miot HA. Female-pattern hair loss: therapeutic update. *An Bras Dermatol.* 2023;98:506–19.
48. Ramos PM, Goren A, Sinclair R, Miot HA. Oral minoxidil bio-activation by hair follicle outer root sheath cell sulfotransferase enzymes predicts clinical efficacy in female pattern hair loss. *J Eur Acad Dermatol Venereol.* 2020;34:e40–1.
49. Asilian A, Farmani A, Saber M. Clinical efficacy and safety of low-dose oral minoxidil versus topical solution in the improvement of androgenetic alopecia: a randomized controlled trial. *J Cosmet Dermatol.* 2024;23:949–57.
50. Jimenez-Cauhe J, Saceda-Corralo D, Rodrigues-Barata R, Hermosa-Gelbard A, Moreno-Arrones OM, Fernandez-Nieto D, et al. Effectiveness and safety of low-dose oral minoxidil in male androgenetic alopecia. *J Am Acad Dermatol.* 2019;81:648–9.
51. Sharma AN, Michelle L, Juhasz M, Müller Ramos P, Mesinkovska NA. Low-dose oral minoxidil as treatment for non-scarring alopecia: a systematic review. *Int J Dermatol.* 2020;59:1013–9.
52. Lee S, Lee H, Lee CH, Lee WS. Photographic assessment improves adherence to recommended follow-up in patients with androgenetic alopecia and alopecia areata: a retrospective cohort study. *Indian J Dermatol Venereol Leprol.* 2019;85:431–3.
53. Vaño-Galván S, Pirmez R, Hermosa-Gelbard A, Moreno-Arrones OM, Saceda-Corralo D, Rodrigues-Barata R, et al. Safety of low-dose oral minoxidil for hair loss: a multicenter study of 1404 patients. *J Am Acad Dermatol.* 2021;84:1644–51.
54. Jimenez-Cauhe J, Pirmez R, Müller-Ramos P, Melo DF, Ortega-Quijano D, Moreno-Arrones OM, et al. Safety of low-dose oral minoxidil in patients with hypertension and arrhythmia: a multicenter study of 264 patients. *Actas Dermosifiliogr.* 2024;115:T28–35.
55. Penha MA, Miot HA, Kasprzak M, Müller Ramos P. oral minoxidil vs topical minoxidil for male androgenetic alopecia: a randomized clinical trial. *JAMA Dermatol.* 2024;160:600–5.
56. Ramos PM, Santos LDN, Mesinkovska NA, Goren A, Miot HA. Can we halt male androgenetic alopecia progression without antiandrogenic drugs? *Dermatol Ther.* 2020;33:e13197.
57. Rossi A, Cantisani C, Scarnò M, Trucchia A, Fortuna MC, Calvieri S. Finasteride, 1mg daily administration on male androgenetic alopecia in different age groups: 10-year follow-up. *Dermatol Ther.* 2011;24:455–61.
58. Shin JW, Chung EH, Kim MB, Kim TO, Kim WI, Huh CH. Evaluation of long-term efficacy of finasteride in Korean men with androgenetic alopecia using the basic and specific classification system. *J Dermatol.* 2019;46:139–43.
59. Kaufman KD, Rotonda J, Shah AK, Meehan AG. Long-term treatment with finasteride 1mg decreases the likelihood of developing further visible hair loss in men with androgenetic alopecia (male pattern hair loss). *Eur J Dermatol.* 2008;18:400–6.
60. Welk B, McArthur E, Ordon M, Anderson KK, Hayward J, Dixon S. Association of suicidality and depression with 5 $\alpha$ -Reductase inhibitors. *JAMA Intern Med.* 2017;177:683–91.
61. Traish AM. 5 $\alpha$ -reductases in human physiology: an unfolding story. *Endocr Pract.* 2012;18:965–75.
62. Mondaini N, Gontero P, Giubilei G, Lombardi G, Cai T, Gavazzi A, et al. Finasteride 5mg and sexual side effects: how many of these are related to a nocebo phenomenon? *J Sex Med.* 2007;4:1708–12.
63. GlaxoSmithKline Brasil Ltda. Avodart [bula na internet]. Rio de Janeiro: GlaxoSmithKline Brasil Ltda.; 2023. Farm. Resp.: Ana Carolina Carotta Anacleto, CRF-RJ N(11580). Fabricado por Delpharm Poznań Spółka Akcyjna, 189 Grunwaldzka Street, 60-322, Poznań – Polônia. Esta bula foi aprovada pela Anvisa em 22 de maio de 2023. <Acesso em 19 mar. 2023>. Disponível em: <https://br.gsk.com/media/6253/avodart.pdf>.
64. Ministério da Saúde. PORTARIA N° 158, de 4 de fevereiro de 2016. Redefine o regulamento técnico de procedimentos hemoterápicos. [Acesso em 19 mar. 2024]. Disponível em: [https://bvsms.saude.gov.br/bvs/saudelegis/gm/2016/prt0158\\_04\\_02\\_2016.html](https://bvsms.saude.gov.br/bvs/saudelegis/gm/2016/prt0158_04_02_2016.html).
65. Amory JK, Wang C, Swerdloff RS, Anawalt BD, Matsumoto AM, Bremner WJ, et al. The effect of 5 $\alpha$  reductase inhibition with dutasteride and finasteride on semen parameters and serum hormones in healthy men. *J Clin Endocrinol Metab.* 2007;92:1659–65.
66. Bowman CJ, Barlow NJ, Turner KJ, Wallace DG, Foster PM. Effects of in utero exposure to finasteride on androgen-dependent reproductive development in the male rat. *Toxicol Sci.* 2003;74:393–406.
67. Zegers-Hochschild F, Adamson GD, Dyer S, Racowsky C, de Mouzon J, Sokol R, et al. The international glossary on infertility and fertility care. *Hum Reprod.* 2017;32:1786–801.
68. Oehninger S, Ombelet W. Limits of current male fertility testing. *Fertil Steril.* 2019;111:835–41.
69. Vaño-Galván S, Fernandez-Crehuet P, Garnacho G, Gómez-Zubiaur A, Hermosa-Gelbard A, Moreno-Arrones OM, et al. Spanish Hair Disorders Research Group. Recommendations on the clinical management of androgenetic alopecia: a consensus statement from the Spanish trichology group of the Spanish Academy of Dermatology and Venererology (AEDV). *Actas Dermosifiliogr.* 2024;115:347–55.
70. Ilic D, Djulbegovic M, Jung JH, Hwang EC, Zhou Q, Cleves A, et al. Prostate cancer screening with prostate-specific antigen (PSA) test: a systematic review and meta-analysis. *BMJ.* 2018;362:k3519.
71. Tikkinen KAO, Dahm P, Lytvyn L, Heen AF, Vernooij RWM, Siemieniuk RAC, et al. Prostate cancer screening with prostate-specific antigen (PSA) test: a clinical practice guideline. *BMJ.* 2018;362:k3581.
72. Iannella L, Colamonic C, Curcio D, Botrè F, de la Torre X. 5 $\alpha$ -reductase inhibitors: evaluation of their potential confounding effect on GC-C-IRMS doping analysis. *Drug Test Anal.* 2021;13:1852–61.
73. World Anti-Doping Agency. [Internet]. WORLD anti-doping code international standard prohibited list. [Acesso em 21 mar. 2024]. Disponível em: [https://www.wada-ama.org/sites/default/files/2023-09/2024list\\_en\\_final\\_22\\_september\\_2023.pdf](https://www.wada-ama.org/sites/default/files/2023-09/2024list_en_final_22_september_2023.pdf).
74. Dhurat R, Sharma A, Rudnicka L, Kroumpouzou G, Kassir M, Galadari H, et al. 5-Alpha reductase inhibitors in androgenetic alopecia: shifting paradigms, current concepts, comparative efficacy, and safety. *Dermatol Ther.* 2020;33:e13379.
75. Clark RV, Hermann DJ, Cunningham GR, Wilson TH, Morri BB, Hobbs S. Marked suppression of dihydrotestosterone in men with benign prostatic hyperplasia by dutasteride, a

- dual 5alpha-reductase inhibitor. *J Clin Endocrinol Metab.* 2004;89:2179–84.
76. Gupta AK, Venkataraman M, Talukder M, Bamimore MA. Relative efficacy of minoxidil and the 5- $\alpha$  reductase inhibitors in androgenetic alopecia treatment of male patients: a network meta-analysis. *JAMA Dermatol.* 2022;158:266–74.
  77. Piraccini BM, Blume-Peytavi U, Scarci F, Jansat JM, Falqués M, Otero R, et al. Topical Finasteride Study Group. Efficacy and safety of topical finasteride spray solution for male androgenetic alopecia: a phase III, randomized, controlled clinical trial. *J Eur Acad Dermatol Venereol.* 2022;36:286–94.
  78. Nestor MS, Ablon G, Gade A, Han H, Fischer DL. Treatment options for androgenetic alopecia: efficacy, side effects, compliance, financial considerations, and ethics. *J Cosmet Dermatol.* 2021;20:3759–81.
  79. Saceda-Corralo D, Rodrigues-Barata AR, Vañó-Galván S, Jaén-Olasolo P. Mesotherapy with dutasteride in the treatment of androgenetic alopecia. *Int J Trichology.* 2017;9:143–5.
  80. Herz-Ruelas ME, Álvarez-Villalobos NA, Millán-Alanis JM, de León-Gutiérrez H, Ocampo-Garza SS, Gómez-Flores M, et al. Efficacy of intralesional and oral dutasteride in the treatment of androgenetic alopecia: a systematic review. *Skin Appendage Disord.* 2020;6:338–45.
  81. Issa NT, Kaiser M, Martinez-Velasco A, Tosti A. Alopecia after cosmetic injection procedures: a review. *Dermatol Surg.* 2022;48:855–61.
  82. Cortez de Almeida RF, Melo DF, Tosti A. Scalp microinfusion: a novel drug delivery technique for hair loss treatment. *Skin Appendage Disord.* 2023;9:81–3.
  83. de Andrade Lima MMD, Benez M, Gamonal SBL, Melo DF, Tortelly VD, Frattini S, et al. Percutaneous collagen induction (microneedling) for scarring alopecia in discoid lupus erythematosus of the scalp. *J Cosmet Dermatol.* 2022;21:6479–81.
  84. English RS Jr, Ruiz S, DoAmaral P. Microneedling and its use in hair loss disorders: a systematic review. *Dermatol Ther (Heidelb).* 2022;12:41–60.
  85. Kakizaki P, Contin LA, Barletta M, Machado CJ, Michalany NS, Valente NYS, Donati A. Efficacy and safety of scalp microneedling in male pattern hair loss. *Skin Append Disord.* 2023;9:18–26.
  86. Eells JT, Wong-Riley MT, VerHoeve J, Henry M, Buchman EV, Kane MP, et al. Mitochondrial signal transduction in accelerated wound and retinal healing by near-infrared light therapy. *Mitochondrion.* 2004;4:559–67.
  87. Mester E, Szende B, Gärtner P. The effect of laser beams on the growth of hair in mice. *Radiobiol Radiother (Berl).* 1968;9:621–6.
  88. Desai S, Mahmoud BH, Bhatia AC, Hamzavi IH. Paradoxical hypertrichosis after laser therapy: a review. *Dermatol Surg.* 2010;36:291–8.
  89. Gupta AK, Carviel JL. Meta-analysis of photobiomodulation for the treatment of androgenetic alopecia. *J Dermatolog Treat.* 2021;32:643–7.
  90. Lueangarun S, Visutjindaporn P, Parcharoen Y, Jamparung P, Tempark T. A systematic review and meta-analysis of randomized controlled trials of United States food and drug administration-approved, home-use, low-level light/laser therapy devices for pattern hair loss: device design and technology. *J Clin Aesthet Dermatol.* 2021;14:E64–75.
  91. Balazic E, Muskat A, Kost Y, Cohen JL, Kobets K. The role of laser and energy-assisted drug delivery in the treatment of alopecia. *Lasers Med Sci.* 2024;39:73.
  92. Juhasz MLW, Lo Sicco K, Shapiro J. The utility of platelet-rich plasma for the treatment of alopecia. *J Drugs Dermatol.* 2020;19:736–41.
  93. Alves R, Grimalt R. Platelet-rich plasma in combination with 5% minoxidil topical solution and 1 mg oral finasteride for the treatment of androgenetic alopecia: a randomized placebo-controlled, double-blind, half-head study. *Dermatol Surg.* 2018;44:126–30.
  94. RESOLUÇÃO CFM n<sup>o</sup> 2.128/2015. Publicado no D.O.U. de 29 de outubro de 2015, Seção I, p.236. [Internet]. 2015 [Acesso em 23 abr. 2024]. Disponível em: [https://sistemas.cfm.org.br/normas/arquivos/resolucoes/BR/2015/2128\\_2015.pdf](https://sistemas.cfm.org.br/normas/arquivos/resolucoes/BR/2015/2128_2015.pdf).
  95. Cruciani M, Masiello F, Pati I, Marano G, Pupella S, De Angelis V. Platelet-rich plasma for the treatment of alopecia: a systematic review and meta-analysis. *Blood Transfus.* 2023;21:24–36.
  96. Donnelly C, Minty I, Dsouza A, Wong YY, Mukhopadhyay I, Nagarajan V, et al. The role of platelet-rich plasma in androgenetic alopecia: a systematic review. *J Cosmet Dermatol.* 2024;23:1551–9.
  97. Almohanna HM, Ahmed AA, Tsatalis JP, Tosti A. The role of vitamins and minerals in hair loss: a review. *Dermatol Ther (Heidelb).* 2019;9:51–70.
  98. Zempleni JWS, Kuroishi T. Biotin. Present knowledge in nutrition. 10 Washington, DC: Wiley-Blackwell; 2012. p. 359–74.
  99. Goldberg LJ, Lenzy Y. Nutrition and hair. *Clin Dermatol.* 2010;28:412–9.
  100. Samarasinghe S, Meah F, Singh V, Basit A, Emanuele N, Emanuele MA, et al. Biotin interference with routine clinical immunoassays: understand the causes and mitigate the risks. *Endocr Pract.* 2017;23:989–98.
  101. Fan AM, Kizer KW. Selenium. Nutritional, toxicologic, and clinical aspects. *West J Med.* 1990;153:160–7.
  102. Gowda D, Premalatha V, Imtiyaz DB. Prevalence of nutritional deficiencies in hair loss among Indian participants: results of a cross-sectional study. *Int J Trichol.* 2017;9:101–4.
  103. Kil MS, Kim CW, Kim SS. Analysis of serum zinc and copper concentrations in hair loss. *Ann Dermatol.* 2013;25:405–9.
  104. Dhariwala MY, Ravikumar P. An overview of herbal alternatives in androgenetic alopecia. *J Cosmet Dermatol.* 2019;18:966–75.
  105. Pont A, Williams PL, Azhar S, Reitz RE, Bochra C, Smith ER, et al. Ketoconazole blocks testosterone synthesis. *Arch Intern Med.* 1982;142:2137–40.
  106. Fields JR, Vonu PM, Monir RL, Schoch JJ. Topical ketoconazole for the treatment of androgenetic alopecia: a systematic review. *Dermatol Ther.* 2020;33:e13202.
  107. Valente Duarte de Sousa IC, Tosti A. New investigational drugs for androgenetic alopecia. *Expert Opin Investig Drugs.* 2013;22:573–89.
  108. Blume-Peytavi U, Lönnfors S, Hillmann K, Garcia Bartels N. A randomized double-blind placebo-controlled pilot study to assess the efficacy of a 24-week topical treatment by latanoprost 0.1% on hair growth and pigmentation in healthy volunteers with androgenetic alopecia. *J Am Acad Dermatol.* 2012;66:794–800.
  109. Bloch LD, Escudeiro CC, Sarruf FD, Valente NYS. Latanoprost and minoxidil: comparative double-blind, placebo-controlled study for the treatment of hair loss. *Surg Cosmet Dermatol.* 2018;10:41–5.
  110. Shivakumar S, Kassir M, Rudnicka L, Galadari H, Grabbe S, Goldust M. Hair transplantation surgery versus other modalities of treatment in androgenetic alopecia: a narrative review. *Cosmetics.* 2021;8:25.
  111. True RH. Is every patient of hair loss a candidate for hair transplant? -Deciding surgical candidacy in pattern hair loss. *Indian J Plast Surg.* 2021;54:435–40.