







Raíssa Rodriguez Melo ^{a,*},
 Rita Fernanda Cortez de Almeida ^a,
 Luciana Rodino Lemes ^a, Sidney Frattini Junior ^b,
 Paulo Müller Ramos ^c e Daniel Fernandes Melo ^a

^a Departamento de Dermatologia, Universidade do Estado do Rio de Janeiro, Rio de Janeiro, RJ, Brasil

^b The Mole Clinic, Consultório particular, Ancaster, Ontario, Canadá

^c Departamento de Dermatologia e Radioterapia, Universidade Estadual Paulista, Botucatu, SP, Brasil

* Autor para correspondência.

E-mail: rodriguezraissaa@gmail.com (R.R. Melo).

Recebido em 20 de junho de 2023; aceito em 5 de julho de 2023

<https://doi.org/10.1016/j.abdp.2024.04.008>

2666-2752/ © 2024 Sociedade Brasileira de Dermatologia.

Publicado por Elsevier Espanha, S.L.U. Este é um artigo Open Access sob uma licença CC BY (<http://creativecommons.org/licenses/by/4.0/>).

Fotossensibilidade induzida por mesalazina – Relato de caso e revisão da literatura^{☆,☆☆}



Prezado Editor,

Descrevemos um caso de fotossensibilidade induzida por mesalazina em paciente com retocolite ulcerativa (RCU). Que seja do nosso conhecimento, este é o quarto caso de fotossensibilidade induzida por mesalazina relatado até agora.¹⁻³

Em abril de 2018, um homem de 26 anos apresentou eritema difuso e pápulas eritematosas nas áreas expostas ao sol (figs. 1 e 2). As lesões cutâneas apareceram durante os primeiros dias ensolarados da primavera (índice UV médio de 5 – moderado). Ele não apresentava história anterior de sensibilidade ao sol. Em relação à história pessoal, cinco semanas antes da admissão no serviço de dermatologia, havia iniciado tratamento para RCU. O tratamento incluía administração oral e retal de mesalazina juntamente com prednisolona oral e esomeprazol.

Na admissão, as análises laboratoriais de rotina de sangue e urina estavam dentro dos limites normais. A análise imunológica (anticorpos IgG, IgM anticardiolipina, anticorpos IgG antimitocondriais, anticorpos IgG antinucleares, anticorpos IgG antimúsculo liso, anticorpos IgG antifração microssomal de fígado e rim tipo 1, anticorpos IgG antiparietais, triagem de anticorpos antinucleares extraíveis (ENA), anticorpos IgG anti-dsDNA, C3 e C4) resultou negativa. Antígeno/anticorpos HIV, HBsAg e anti-HCV foram todos negativos. O teste de VDRL foi negativo. O teste de banda lúpica em áreas exposta e protegida do sol foi negativo.

Foi sugerido evitar exposição ao sol e usar protetor solar, e foram iniciadas preparações tópicas de corticosteroides com tratamento concomitante da RCU (mesalazina 3 g/dia, prednisolona 20 mg/dia e esomeprazol 20 mg BID) por quatro dias. O tratamento sugerido não teve resultado, e o

eritema persistiu. Em virtude da suspeita de que a sensibilidade solar havia sido induzida pela mesalazina, o tratamento com mesalazina e corticosteroide tópico foi descontinuado, e 20 mg de prednisolona juntamente com esomeprazol e proteção solar foram prescritos. Nos quatro dias seguintes, o paciente passou até 1 hora/dia ao sol e, apesar disso, houve regressão completa das lesões cutâneas (figs. 1 e 2).

Estávamos interessados em descobrir se a fotossensibilidade reapareceria na ausência da mesalazina, então sugerimos exposição solar ilimitada sem proteção solar pelos seis dias seguintes (10 dias no total sem mesalazina). Durante esses dias não houve sinais de fotossensibilidade, mas a CU piorou e nova dose de mesalazina foi prescrita. O paciente tomou a primeira dose de reintrodução da mesalazina e, 12 a 15 horas depois, passou 30 minutos ao ar livre durante a manhã ensolarada. Durante esses 30 minutos, o eritema reapareceu nas áreas expostas ao sol. Foi estabelecido o diagnóstico de fotossensibilidade induzida por mesalazina (figs. 1 e 2). O gastroenterologista substituiu a mesalazina por azatioprina e prednisolona, que foram reduzidas gradualmente e interrompidas. A RCU está em remissão desde outubro de 2018 e, em abril de 2023, o paciente não apresentava manifestações de sensibilidade ao sol.

A mesalazina é o tratamento de primeira linha preferido e seguro, com eficácia comprovada em formas leves a moderadas de RCU,⁴ com absorção sistêmica leve, e mecanismo de liberação retardada.⁵ De acordo com a literatura, a mesalazina pode estar associada a erupções cutâneas e prurido.^{4,5}

Muitos medicamentos foram implicados em reações de fotossensibilidade, mas a mesalazina não é considerada um deles.^{6,7} Apenas um caso de provável dermatite fotoalérgica induzida por esomeprazol foi relatado até o momento.⁸ As reações adversas cutâneas a medicamentos em áreas expostas ao sol podem ser do tipo fototóxica ou fotoalérgica.⁶ A fototoxicidade aparece rapidamente após a exposição solar em virtude da ativação pela luz do agente fotossensibilizante, enquanto na fotoalergia a lesão cutânea aparece após dois a três dias pela ativação de resposta imune mediada por células.⁷ O esomeprazol não estava no protocolo de tratamento em outros casos relatados com fotossensibilidade induzida por mesalazina.¹⁻³ No presente caso, a fotossensibilidade não foi associada à ingestão de esomeprazol. A prova disso é que ele não apresentou lesões cutâneas durante o tratamento com esomeprazol nos períodos de

DOI do artigo original: <https://doi.org/10.1016/j.abdp.2023.07.001>

☆ Como citar este artigo: Popadic S, Kapetanovic I, Sokic-Milutinovic A. Mesalamine induced photosensitivity – a case report and literature review. An Bras Dermatol. 2024;99:645–7.

☆☆ Trabalho realizado no Departamento de Dermatovenereologia, Faculdade de Medicina, University of Belgrade; Clínica de Dermatovenereologia, University Clinical Center of Serbia, Belgrado, Sérvia

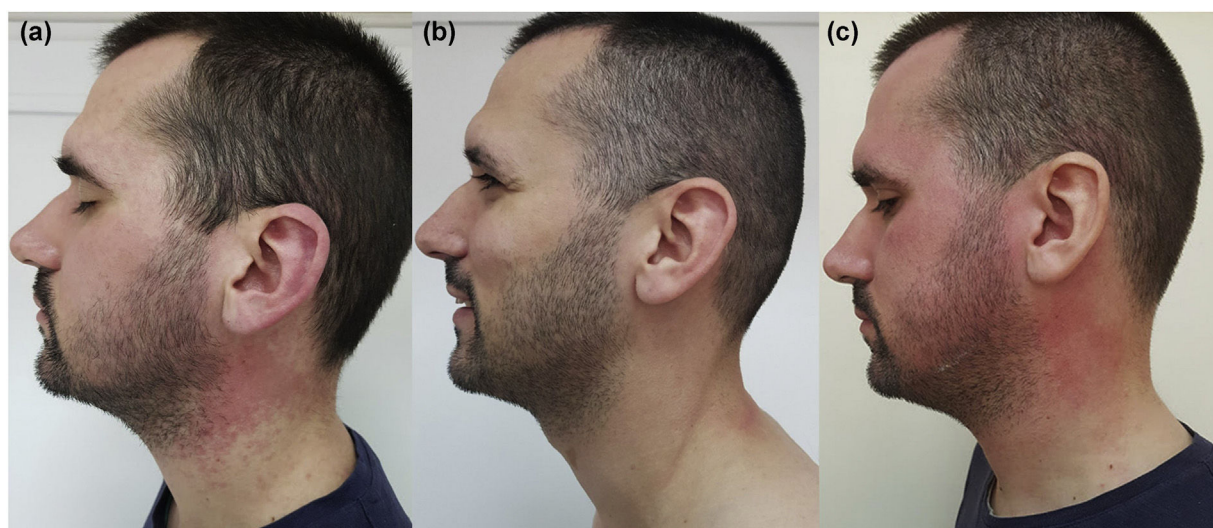

Figura 1 (a) Eritema e pápulas eritematosas na região bucinadora, pavilhão auricular e região cervical. (b) Face, pavilhão auricular e pescoço sem lesões cutâneas. (c) Eritema e pápulas eritematosas no couro cabeludo, face, pavilhão auricular e região cervical.

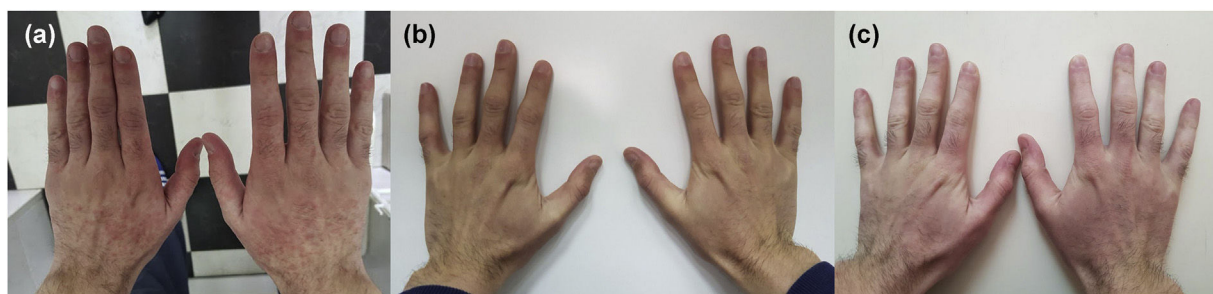

Figura 2 (a) Eritema e pápulas eritematosas na face dorsal das mãos. (b) Face dorsal das mãos sem lesões cutâneas. (c) Eritema na face dorsal das mãos.

Tabela 1 Casos de fotossensibilidade induzida por mesalazina publicados na literatura

	Idade do paciente na apresentação	Início dos sintomas após introdução da mesalazina	Estação do ano no momento do início das lesões cutâneas	Resolução dos sintomas após descontinuação da mesalazina	Reexposição à mesalazina
Paciente do presente caso	26	5 semanas	Primavera	4 dias	Sim
Al-Niaimi et al.	56	2-3 meses	Verão	10 dias	Não
Cozzani et al.	46	6 meses	Verão	6 meses	Não
Horiuchi et al.	48	2 semanas	Primavera	NA	NA

NA, não aplicável (mesalazina não descontinuada).

suspensão temporária ou definitiva da mesalazina. O reaparecimento imediato do eritema do presente caso após nova exposição à mesalazina indica o tipo fototóxico de fotossensibilidade.

Dentre todos os casos publicados (tabela 1), o presente caso é o único com descontinuação do tratamento com mesalazina e teste de reintrodução do medicamento. De acordo com a escala de probabilidade de reação adversa a medicamento (RAM) de Naranjo,⁹ a força da associação entre a mesalazina e o desenvolvimento de fotossensibilidade (ao sol) presente caso foi “definitiva” (escore total 9).

Nos artigos publicados, o início da fotossensibilidade após a introdução da mesalazina variou de duas semanas a seis meses (tabela 1). No presente caso, o eritema desapareceu completamente quatro dias após a retirada da mesalazina, de forma semelhante ao relatado por Al-Niaimi et al., com resolução relatada em 10 dias.¹ Entretanto, Cozzani et al. relataram resolução completa seis meses após a descontinuação da mesalazina.² Curiosamente, Horiuchi et al. nunca descontinuaram a mesalazina, e supostamente os sintomas foram controlados pela proteção solar.

Acreditamos que os dermatologistas devem estar atentos à fotossensibilidade como possível efeito colateral da mesalazina, a fim de evitar avaliações clínicas desnecessárias.

Suporte financeiro

Nenhum.

Contribuição dos autores

Svetlana Popadic: Concepção e planejamento do estudo; obtenção de dados ou análise e interpretação dos dados; análise estatística; elaboração e redação do manuscrito ou revisão crítica de conteúdo intelectual importante; obtenção, análise e interpretação dos dados; participação efetiva na orientação da pesquisa; participação intelectual em conduta propedêutica e/ou terapêutica de casos estudados; revisão crítica da literatura; aprovação da versão final do manuscrito.

Igor Kapetanovic: Elaboração e redação do manuscrito ou revisão crítica de conteúdo intelectual importante; obtenção, análise e interpretação dos dados; aprovação da versão final do manuscrito.

Aleksandra Sokic-Milutinovic: Participação intelectual em conduta propedêutica e/ou terapêutica de casos estudados; revisão crítica da literatura; aprovação da versão final do manuscrito.

Conflito de interesses

Nenhum.

Agradecimento

Este estudo foi parcialmente financiado pelo Fund of The Serbian Ministry of Education and Science (Subsídio nº 451-03-47/2023-01/200110).

Referências

1. Horiuchi Y, Shimakura S. Mesalazine and photosensitivity. *Am J Gastroenterol.* 1999;94:3386-7.

2. Cozzani E, Pappalardo F, Gallo R, Parodi A. Photosensitivity induced by mesalazine: report of a case. *Am J Gastroenterol.* 2014;109:923-4.
3. Al-Niaimi F, Lyon C. Mesalazine-induced photosensitivity. *Eur J Dermatol.* 2011;21:105-6.
4. Klotz U. The pharmacological profile and clinical use of mesalazine (5-aminosalicylic acid). *Arzneimittelforschung.* 2012;62:53-8.
5. Moum B. Which are the 5-ASA compound side effects and how is it possible to avoid them? *Inflamm Bowel Dis.* 2008;14:S212-3.
6. Glatz M, Hofbauer GF. Phototoxic and photoallergic cutaneous drug reactions. *Chem Immunol Allergy.* 2012;97:167-79.
7. Monteiro AF, Rato M, Martins C. Drug-induced photosensitivity: photoallergic and phototoxic reactions. *Clin Dermatol.* 2016;34:571-81.
8. Shukla A, Mahapatra A, Gogtay N, Khopkar U. Esomeprazole-induced photoallergic dermatitis. *J Postgrad Med.* 2010;56:229-31.
9. Naranjo CA, Busto U, Sellers EM, Sandor P, Ruiz I, Roberts EA, et al. A method for estimating the probability of adverse drug reactions. *Clin Pharmacol Ther.* 1981;30:239-45.

Svetlana Popadic  a,b,* , Igor Kapetanovic  b
e Aleksandra Sokic-Milutinovic  c,d

^a Departamento de Dermatovenereologia, Faculdade de Medicina, University of Belgrade, Belgrado, Sérvia

^b Clínica de Dermatovenereologia, University Clinical Center of Serbia, Belgrado, Sérvia

^c Departamento de Gastroenterologia e Hepatologia, Faculdade de Medicina, University of Belgrade, Belgrado, Sérvia

^d Clínica para Gastroenterologia e Hepatologia, Clinical Center of Serbia, Belgrado, Sérvia

* Autor para correspondência.

E-mail: scpopadic@gmail.com (S. Popadic).

Recebido em 24 de abril de 2023; aceito em 10 de julho de 2023

<https://doi.org/10.1016/j.abdp.2023.11.019>

2666-2752/ © 2023 Publicado por Elsevier España, S.L.U. em nome de Sociedade Brasileira de Dermatologia. Este é um artigo Open Access sob uma licença CC BY (<http://creativecommons.org/licenses/by/4.0/>).

Isotretinoína oral para tratamento de pitiríase versicolor crônica: relato de caso e revisão de literatura^{☆,☆☆}



Prezado Editor,

A pitiríase versicolor (PV) é micose superficial causada por espécies de leveduras do gênero *Malassezia*. A doença aco-

mete indivíduos no mundo todo, e é mais comum nos países de clima tropical e subtropical, onde a incidência pode chegar a 50% da população.¹ Métodos propedêuticos e complementares, como o sinal de Zirelí, dermatoscopia e luz de Wood são úteis tanto no diagnóstico da infecção quanto na avaliação de resposta terapêutica, ao auxiliarem na distinção entre doença ativa e hipocromia pós-inflamatória.¹⁻⁴ O tratamento é especialmente desafiador nos quadros de evolução recidivante ou crônica, não por resistência intrínseca do patógeno aos antifúngicos utilizados tópicos e sistemicamente, mas por fatores individuais do hospedeiro que favorecem ambiente adequado para a persistência do fungo lipofílico que compõe o microbioma humano.^{3,5} Os estudos científicos sobre o uso da isotretinoína oral como alternativa para tratamento da infecção são

DOI do artigo original: <https://doi.org/10.1016/j.abdp.2023.08.014>

[☆] Como citar este artigo: Veasey JV, Carvalho GSM, Valinoto GCJ. Oral isotretinoin for the treatment of chronic tinea versicolor: case report and literature review. *An Bras Dermatol.* 2024;99:648-51.

^{☆☆} Trabalho realizado na Clínica de Dermatologia, Hospital da Santa Casa de São Paulo, São Paulo, SP, Brasil.