

Conflito de interesses

Nenhum.

Referências

1. Brito AC, Quaresma JAS. Lacaziosis (Jorge Lobo's disease): review and update. *An Bras Dermatol.* 2007;82:461–74.
2. Talhari S, Talhari C. Lobomycosis. *Clin Dermatol.* 2012;30:420–4.
3. Vilela R, De Hoog S, Bensch K, Bagagli E, Mendoza L. A taxonomic review of the genus *Paracoccidioides*, with focus on the uncultivable species. *PLoS Negl Trop Dis.* 2023;17:e0011220.
4. Miranda MFR, Unger DAA, de Brito AC, Carneiro FAR. Jorge Lobo's disease with restricted labial presentation. *An Bras Dermatol.* 2011;86:373–4.
5. Grotta G, Couppie P, Demar M, Drak Alsibai K, Blaizot R. Fungal density in lobomycosis in French Guiana: a proposal for a new clinico-histological and therapeutic classification. *J Fungi (Basel).* 2023;9:1005.

Kananda Kesye Sousa Nunes *,
Antonio Pedro Mendes Schettini ,
Carlos Alberto Chirano Rodrigues  e Sinésio Talhari 

Departamento de Dermatologia, Fundação Hospitalar Alfredo da Matta, Manaus, AM, Brasil

* Autor para correspondência.

E-mail: kananda_kesye@hotmail.com (K.K. Nunes).

Recebido em 3 de fevereiro de 2024; aceito em 14 de março de 2024

<https://doi.org/10.1016/j.abdp.2024.07.011>

2666-2752/ © 2024 Sociedade Brasileira de Dermatologia.

Publicado por Elsevier España, S.L.U. Este é um artigo Open Access sob uma licença CC BY (<http://creativecommons.org/licenses/by/4.0/>).

Tratamento de eumicetoma com terbinafina isoladamente e em combinação como terapia de resgate^{☆,☆☆}



Prezado Editor,

Micetoma é doença crônica que se inicia com a implantação ou inoculação na pele de microrganismos provenientes do solo e de outras fontes. É dividida em dois tipos, de acordo com a etiologia: eumicetoma, causado por fungos filamentosos, e actinomicetoma, causado por bactérias filamentosas aeróbias.^{1,2} É considerado doença negligenciada clássica e relacionada à pobreza, por isso a Organização Mundial da Saúde (OMS) incluiu o micetoma no grupo de doenças negligenciadas em 2016.³ O México é o país com mais relatos de micetoma depois do Sudão, embora existam diferenças no perfil micológico.^{4,5} A simplicidade do diagnóstico da doença contrasta com seu tratamento, especialmente para os eumicetomas, uma vez que os agentes antifúngicos são escassos e caros em uma doença que requer período mínimo de tratamento de um ano. A primeira escolha é o itraconazol oral, com boa resposta em alguns casos, mas as taxas de cura permanecem baixas. A resposta depende de vários fatores, incluindo o tamanho e a extensão do micetoma, o possível envolvimento ósseo e o estado de saúde do paciente.^{2,3,6} Por isso, novas opções terapêuticas eficazes e com boa relação custo-benefício devem ser buscadas. Em particular, nos casos que não respondem à terapia com itraconazol,

outros tratamentos, como terbinafina isoladamente ou em tratamento combinado, devem ser tentados.⁷

Todos os casos discutidos no presente relato tiveram diagnóstico confirmado de eumicetoma, com observação de grânulos no exame direto, culturas (ágar Sabouraud-dextrose), identificação microscópica e molecular por PCR das culturas obtidas e histopatologia de pele, realizados em todos os casos. Foram incluídos no estudo os casos cuja terapia com itraconazol em doses terapêuticas e por períodos prolongados falhou, assim como aqueles que apresentaram efeitos colaterais ou interações com outros medicamentos. As doses de terbinafina variaram de 250 a 750 mg diariamente, dependendo da gravidade da doença. Hemograma completo, testes de função hepática, testes de função renal e urinálise foram realizados no início do tratamento e repetidos a cada três meses. O sucesso do tratamento foi avaliado clinicamente e por exame micológico, que incluiu novos exames e culturas para determinar se havia ocorrido cura completa ou melhora parcial.

Cinco pacientes foram incluídos no estudo. Os principais dados demográficos, clínicos, micológicos e terapêuticos são apresentados na [tabela 1](#). A cura clínica e micológica sem recidiva foi alcançada em três pacientes (60%) após seguimento de até um ano depois da última dose. Melhora clínica com redução significativa do tumor foi observada em dois casos (40%), e ausência de atividade óssea foi notada em um caso (20%; [fig. 1](#)).

Uma série de cinco casos de eumicetoma tratados com terbinafina foi analisada. Observou-se resposta favorável, embora a cura clínica e micológica tenha sido alcançada em apenas três casos. Em dois pacientes (40%), o itraconazol foi administrado na dose e no horário corretos mas apresentou resposta insuficiente; decidiu-se pela mudança de tratamento pela insuficiência da resposta ou por efeitos colaterais e interações medicamentosas (dispepsia e hipoglicemia). É importante ressaltar que a terbinafina não depende do pH para sua absorção e suas interações medicamentosas são mínimas, podendo ser administrada pelo longo tempo necessário para condições crônicas como o micetoma.^{3,7}

DOI do artigo original:

<https://doi.org/10.1016/j.abd.2024.02.004>

☆ Como citar este artigo: Bonifaz A, Tirado-Sánchez A, Vázquez-González D, Araiza J, Moreno-López LM, González MG, et al. Treatment of eumycetoma with terbinafine alone and in combination with salvage therapy. *An Bras Dermatol.* 2024;99:983–6.

☆☆ Trabalho realizado no Serviço de Dermatologia, Hospital General de México "Dr. Eduardo Liceaga", Cidade do México, México.

Tabela 1 Principais dados demográficos, clínicos, micológicos e terapêuticos dos pacientes com eumicetoma

Nº	Idade	Gênero	Localização clínica	Evolução (anos)	Fator de risco	Agente etiológico	Dano ósseo	Tratamento anterior/tempo	Motivo da descontinuação	Tratamento (doses)	Tempo (meses)	Resultado
1	34	Masculino	Pé	4	Nenhum	<i>Fusarium chlamydosporum</i>	Nenhum	Itraconazol/ 3 meses	Dispepsia	500 mg/dia	18	Cura
2	38	Masculino	Pé	12	Nenhum	<i>Madurella pseudomycetomatis</i>	Osteólise	Itraconazol/ 4 meses	Dispepsia	500 mg/dia	22	Melhora
3	32	Feminino	Pé	8	Nenhum	<i>Madurella pseudomycetomatis</i>	Osteólise	Itraconazol/ 8 meses	Resposta insuficiente	750 mg/dia, 6 meses 500 mg/dia, 10 meses	16	Melhora (sem atividade óssea).
4	44	Masculino	Mão	3	Diabetes tipo 2	<i>Biatrispora mackinnonii</i>	Nenhum	Itraconazol/ 1 mês	Interação com glibenclamida (hipoglicemia)	750 mg/dia, 4 meses 500 mg/dia, 8 meses	12	Cura
5	41	Masculino	Pé	5	Nenhum	<i>Madurella pseudomycetomatis</i>	Osteólise	Itraconazol/ 6 meses Terbinafina/ 4 meses (independente)	Resposta insuficiente	Terbinafina 250 mg/dia + Itraconazol 200 mg/dia	20	Cura

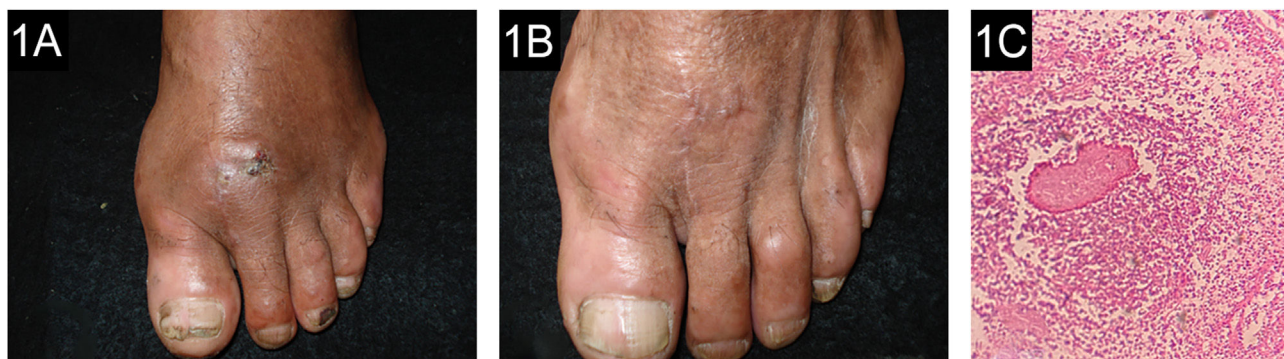

Figura 1 (A) Paciente 1: micetoma por *Fusarium chlamydosporum*, antes do tratamento. (B) Ao final do tratamento de 18 meses. (C) Microabscesso com grânulo na histopatologia (Hematoxilina & eosina, 10×).

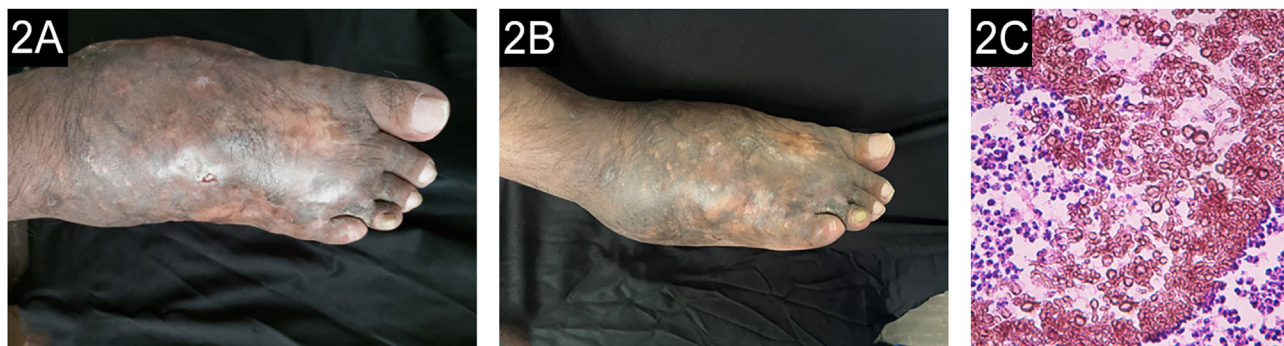

Figura 2 (A) Paciente 5: micetoma causado por *Madurella pseudomycetomatis*, antes de iniciar o tratamento. (B) Ao final do tratamento. (C) Grânulo composto por hifas grossas e marrons (Hematoxilina & eosina, 10×).

A terbinafina tem atividade moderada contra o micetoma. Nesta série (tabela 1), a cura clínica e micológica foi alcançada em três casos (60%) com o uso de terbinafina, em dois casos como monoterapia (dose de 500 mg/dia e no outro caso com 750 mg/dia posteriormente reduzida para 500 mg/dia), com duração de tratamento de 16 e 18 meses, respectivamente (fig. 2). É importante ressaltar que na presente série três pacientes apresentaram atividade osteolítica e a cura foi alcançada em apenas um deles; anteriormente, foi observada resistência ao tratamento em eumicetoma com envolvimento ósseo.⁸ N'diaye et al., do Senegal,⁸ relataram resposta ao tratamento com terbinafina para eumicetoma em 27 pacientes com dose de 1.000 mg/dia dividida em duas doses durante 24 a 48 semanas. Outra experiência importante com terbinafina foi relatada no Senegal por Sow et al.,⁹ que incluíram 68 pacientes com eumicetoma de grânulos pretos também tratados com terbinafina 1.000 mg, dividida em duas doses diárias, em combinação com tratamento cirúrgico. Foi alcançada taxa de cura clínica e micológica de 29,4%, melhor que o itraconazol combinado com cirurgia, que foi de 13%. Além dos dois estudos anteriores, outros relatos de casos são esporádicos na literatura.¹⁰

O presente estudo constitui uma pequena série de casos que avaliou a eficácia da terbinafina no tratamento do eumicetoma. O tamanho da presente amostra é muito pequeno para que sejam obtidas conclusões, mas indica tratamento alternativo para avaliação em estudos maiores, comparativos e multicêntricos.

Suporte financeiro

Nenhum

Contribuição dos autores

Alexandro Bonifaz: Contribuiu na elaboração, redação e revisão de todo o manuscrito, foi responsável pela edição do manuscrito, leu e concordou com a versão publicada do manuscrito.

Andrés Tirado-Sánchez: Contribuiu com a elaboração, redação e revisão de todo o manuscrito, foi responsável pela edição do manuscrito, leu e concordou com a versão publicada do manuscrito.

Denisse Vázquez-González: Contribuiu com a elaboração, redação e revisão de todo o manuscrito, seguimento e controle clínicos, revisão do manuscrito, leu e concordou com a versão publicada do manuscrito.

Javier Araiza: Contribuiu com a elaboração, redação e revisão de todo o manuscrito, realizou os estudos histopatológicos, leu e concordou com a versão publicada do manuscrito.

Luis Miguel Moreno-López: Contribuiu com a elaboração, redação e revisão de todo o manuscrito, realizou os estudos micológicos e moleculares e revisão do manuscrito, leu e concordou com a versão publicada do manuscrito.

Gloria González: Realizou os estudos histopatológicos, leu e concordou com a versão publicada do manuscrito.



David Chandler: Contribuiu com a elaboração, redação e revisão de todo o manuscrito, foi responsável pela edição do manuscrito, leu e concordou com a versão publicada do manuscrito.

Conflito de interesses

Nenhum.

Referências

1. Fahal AH. Mycetoma: a global medical and socio-economic dilemma. *PLoS Negl Trop Dis.* 2017;11:e0005509.
2. Emery D, Denning DW. The global distribution of actinomycetoma and eumycetoma. *PLoS Negl Trop Dis.* 2020;14:e0008397.
3. Zijlstra EE, van de Sande WWJ, Welsh O, Mahgoub ES, Goodfellow M, Fahal AH. Mycetoma: a unique neglected tropical disease. *Lancet Infect Dis.* 2016;16:100–2.
4. van de Sande WW. Global burden of human mycetoma: a systematic review and meta-analysis. *PLoS Negl Trop Dis.* 2013;7:e2550.
5. Bonifaz A, Tirado-Sánchez A, Calderón L, Saúl A, Araiza J, Hernández M, et al. Mycetoma: experience of 482 cases in a single center in Mexico. *PLoS Negl Trop Dis.* 2014;8:e3102.
6. Agarwal P, Jagati A, Rathod SP, Kalra K, Patel S, Chaudhari M. Clinical features of mycetoma and the appropriate treatment options. *Res Rep Trop Med.* 2021;12:173–9.
7. Hay RJ. Therapeutic potential of terbinafine in subcutaneous and systemic mycoses. *Br J Dermatol.* 1999;141 Suppl 56: 36–40.
8. N'diaye B, Dieng MT, Perez A, Stockmeyer M, Bakshi R. Clinical efficacy and safety of oral terbinafine in fungal mycetoma. *Int J Dermatol.* 2006;45:154–7.
9. Sow D, Ndiaye M, Sarr L, Kanté MD, Ly F, Dioussé P, et al. Mycetoma epidemiology, diagnosis management, and outcome in three hospital centres in Senegal from 2008 to 2018. *PLoS One.* 2020;15:e0231871.
10. Criado PR, Belda Junior W, da Mata VLR. First report of cutaneous mycetoma by *Paecilomyces variotii* and the successful treatment with combined itraconazole and terbinafine along with resection surgeries. *Australas J Dermatol.* 2021;62:e397–9.

Alexandro Bonifaz ^{a,*}, Andrés Tirado-Sánchez ^{a,b}, Denisse Vázquez-González ^a, Javier Araiza ^a, Luis Miguel Moreno-López ^c, Gloria González ^d e David Chandler ^{e,f}

^a Serviço de Dermatologia e Departamento de Micologia, Hospital General de México “Dr. Eduardo Liceaga”, Cidade do México, México

^b Departamento de Clínica Médica, Hospital General de Zona 29, Instituto Mexicano del Seguro Social, Cidade do México, México

^c Serviço de Dermatopatologia, Hospital General de México “Dr. Eduardo Liceaga”, Cidade do México, México

^d *Departamento de Microbiología, Facultad de Medicina, Universidad Autónoma de Nuevo León, Monterrey, México*

^e *Departamento de Dermatología, Brighton General Hospital, University Hospitals Sussex NHS Foundation Trust, Brighton, Reino Unido*

^f *Departamento de Saúde Global e Infecção, Brighton and Sussex Medical School, Brighton, Reino Unido*

* Autor para correspondência.

E-mail: a.bonifaz@yahoo.com.mx (A. Bonifaz).

Recebido em 20 de janeiro de 2024; aceito em 26 de fevereiro de 2024

<https://doi.org/10.1016/j.abdp.2024.07.025>

2666-2752/ © 2024 Sociedade Brasileira de Dermatologia.

Publicado por Elsevier España, S.L.U. Este é um artigo Open Access sob uma licença CC BY (<http://creativecommons.org/licenses/by/4.0/>).